Lane Medical Library

AUS DER DR. SENCKENBERGISCHEN ANATOMIE DER UNIVERSITÄT
FRANKFURT AM MAIN
(DIREKTOR: PROF. DR. HANS BLUNTSCHLI)

ÜBER DIE KAUMUSKELN DES MENSCHLICHEN NEUGEBORENEN

VON

HEINZ FREISFELD
(ZAHNARZT)

INAUGURAL-DISSERTATION
ZUR
ERLANGUNG DER ZAHNÄRZTLICHEN DOKTORWÜRDE
DER HOHEN MEDIZINISCHEN FAKULTÄT DER UNIVERSITÄT
FRANKFURT AM MAIN

VORGELEGT VON

HEINZ FREISFELD
APPROB. ZAHNARZT AUS GROSS-AUHEIM A. M.

FEBRUAR 1927

VERLAG VON HERMANN MEUSSER
BERLIN

GEDRUCKT
MIT GENEHMIGUNG DER HOHEN MEDIZINISCHEN FAKULTÄT
REFERENT: PROFESSOR DR. HANS BLUNTSCHLI
DEKAN: PROFESSOR DR. BERNHARD FISCHER-WASELS

(Sonderabdruck aus: Vierteljahrsschrift für Zahnheilkunde Heft 4. 1927.)

SONDERABDRUCK

AUS

VIERTELJAHRSSCHRIFT FÜR ZAHNHEILKUNDE

1927, HEFT 4

*

VERLAG VON HERMANN MEUSSER IN BERLIN

NICHT IM BUCHHANDEL

AUS DER DR. SENCKENBERGISCHEN ANATOMIE DER UNIVERSITÄT FRANKFURT A. M.
(DIREKTOR: PROF. DR. HANS BLUNTSCHLI)

ÜBER DIE KAUMUSKELN DES MENSCHLICHEN NEUGEBORENEN

VON

HEINZ FREISFELD, ZAHNARZT

1. EINLEITUNG

Während wir über die allgemeinen Körperformen und über die Anatomie mancher Organe des Neugeborenen recht gut aufgeklärt sind, liegt meines Wissens keine einzige irgendwie eingehendere Untersuchung über seine Kaumuskulatur und kein Vergleich mit den Zuständen beim Erwachsenen vor. Man begnügte sich mit ganz wenig Ausnahmen, auf die ich noch zu sprechen kommen werde, mit der Annahme, daß die Kaumuskelverhältnisse beim Neugeborenen nicht wesentlich anders seien als beim Erwachsenen, eine Anschauung, die umso eigenartiger wirkt, als ja die Kiefer des Neugeborenen noch völlig zahnlos sind, erheblich andere Formgestaltung haben und auch der Bewegungsmodus, wie aus dem Fehlen eines Tuberculum articulare hervorgeht, ein etwas anderer sein muß als dort, wo die Kaumaschine in Tätigkeit ist.

Professor Bluntschli, der vor kurzem eine knappe Darstellung über die Veränderung der menschlichen Kieferwerkzeuge während verschiedener Altersstufen gab (1926), beauftragte mich daher, eine systematische Darstellung vom Verhalten der Kaumuskeln (ich verstehe hier den Begriff in engster Fassung und denke in meiner Arbeit nur an Temporalis, Masseter, Pterygoideus internus und Pterygoideus externus) beim Neugeborenen zu geben und einen Vergleich mit den Zuständen beim Erwachsenen herbeizuführen. Das Material, mit dem ich zu arbeiten hatte, waren durch Einspritzung von 10%-iger Formalin-Lösung in die Arterienbahn gut konservierte, meist ausgetragene menschliche Früchte. Bei meiner Arbeit stellte sich bald heraus, daß auch beim Neugeborenen individuelle Besonderheiten vorkommen und daß es gelten müsse, jeweils die Zustände einzelner Individuen für alle ihre Teile einheitlich

zu betrachten, also nicht etwa nur die Masseteren verschiedener Früchte untereinander, sondern möglichst in jedem Fall den Befund des Masseters mit den Befunden an den anderen Kaumuskeln des gleichen Individuums in Beziehung zu bringen. Ich wurde daher zu einem methodischen Vorgehen gezwungen, bei dem es galt, jeweils die präparatorisch aufgedeckten Befunde festzuhalten, um sie genau mit solchen zu vergleichen, die sich bei der Weiterpräparation ergaben. Hier schien mir nun die zeichnerische oder direkte photographische Aufnahme eines Befundes nicht zu genügen, es vielmehr ratsam zu sein, Naturabgüsse herzustellen, die besser als Zeichnungen und Photographien die räumlichen Besonderheiten festhalten können.

Diese Naturabgüsse nahm ich vielfach am gleichen Individuum mehrfach vor, indem jede einzelne Etappe der präparatorischen Darstellung festgehalten wurde, und somit die Gesamtzahl der Abgüsse von den betreffenden Individuum seine Kaumuskeln naturgetreu wiedergibt. Freilich mußten diese Abgüsse jeweils vor einer Weiterarbeit am Präparat dessen Einzelverhältnissen entsprechend bemalt werden, damit sich fleischige, sehnige, knöcherne und knorpelige Teile dauernd auseinanderhalten ließen. Das kostete viele Mühe und Arbeit, bei der ich auch der Hilfe von seiten des Herrn Professor Bluntschli mich erfreuen durfte. Ich danke ihm, wie auch Herrn Assistent Dr. Schreiber für solche Hilfe, die sich nicht nur auf viel technische Beratung erstreckte, sondern auch manche Anregungen vermittelte, denen ich gerne allen noch weiter nachgegangen wäre, wenn nicht äußere Umstände mich gezwungen hätten, meine Fragestellung enger zu verstehen, als ursprünglich vorgesehen war. Zu besonders großem Dank bin ich Professor Bluntschli auch verpflichtet für seine eigenhändige künstlerische Ausführung der Fig. 1—15, welche nach den von mir angefertigten Modellen durch photographische Aufnahmen mit Übermalung zwecks stärkerer Hervorhebung der Einzelheiten angefertigt wurden.

Die schon in großen Umrissen geschilderte Methode etappenweiser Naturabgüsse ist gewiß nicht neu. Viele anatomische Modelle sind aus allerdings mehr oder minder stark retuschierten Naturabgüssen entsprungen, aber neu scheint mir zu sein, diese Methode für die Individualanalyse einer bestimmten Muskelgruppe benutzt zu haben, so daß es nun möglich sein wird, das feinere Verlaufsverhalten der einzelnen Muskeln einzelner Individuen jederzeit miteinander in Vergleich zu setzen, und damit von einem und demselben Individuum die Zustände der Oberfläche wie der Tiefe plastisch und richtig festzuhalten. Da ich diese Methode auch sonst für wohl geeignet halte, in der Anatomie reichlicher verwandt zu werden, will ich sie genauer beschreiben.

2. TECHNISCHES

Die ersten Anregungen gaben mir Pfeiffer und Lampert (1925) durch ihre Naturabgüsse menschlicher Kehlköpfe. Sie fertigten Ausgüsse des Kehlkopfinneren mit heißem Bienenwachs an und stellten danach Positive der Hohlraumverhältnisse durch Herstellung von einem Gipsmantel um das Wachsnegativ her. Durch Einbringen in heißes Wasser wurde dann das Wachs weggeschmolzen und somit eine in allen Teilen genaue Gipswiedergabe des anatomischen

Präparates gewonnen, welches durch Bemalung noch naturgetreuer gestaltet wurde. Diese Erfahrungen machte ich mir zunutze. Aber ich muß gleich bemerken, Abgüsse des verhältnismäßig glatten Schleimhautreliefs im Kehlkopf sind leichter herzustellen als solche von komplizierten Muskeln mit der feinen Struktur ihrer Faserung. Auch mußte ich öfters wegen der Schwierigkeit der räumlichen Verhältnisse zur Stückformung greifen und konnte nicht immer das Negativ durch Wachsabformung herstellen.

a) Herstellung des Wachsabgusses

Da flüssiges Wachs verwandt werden muß, ist das Präparat zunächst in ein geeignetes Gefäß zu bringen, welches die Dicke des zu gießenden Wachsmodelles nicht zu groß werden läßt. Mehr als 2—5 cm Dicke sollte die Wachsschicht nicht bekommen, da sich sonst leicht bei der Erkaltung Verziehungen oder Blasenbildungen einstellen. Man kann solche aber völlig vermeiden, wenn man die Gußbehälter aus Holz oder Emaille in geeigneter Form und Größe anwendet. Ferner ist sehr darauf zu achten, daß das in Formol fixierte Präparat in sich selbst keine Luft enthält. Es müssen daher vorher alle Öffnungen und Hohlräume mit feuchter Watte ausgestopft worden sein, worauf das ganze Präparat zweckmäßigerweise völlig in Wasser gelegt wird, und wodurch sich nun die Watte vollsaugt und alle Luftblasen entweichen. Dann erst wird das Wasser abgegossen und mit trockener Watte seine Oberfläche vorsichtig entfeuchtet. Völlig trocken aber darf das abzugießende Muskelpräparat keinesfalls werden, es muß feucht bleiben, darf aber nicht naß erscheinen und nicht von anhaftenden Wassertropfen bedeckt sein. Zutageliegende Knochenpartien bestrich ich mit dünnem Öl oder Petrol. Nachdem diese Vorbereitungen getroffen, wird das Originalpräparat auf dem Boden des Gußgefäßes auf einer dünnen Gipsschicht in der gewünschten Lage fixiert. Dann erfolgt das Eingießen des flüssigen Wachses so, daß es langsam an der Innenwand des Gefäßes in die Höhe steigt und ganz allmählich das Präparat mit Wachs bedeckt wird. Das Präparat selbst muß an seiner höchstliegenden Stelle mindestens 1 cm (aber auch nicht viel mehr) mit Wachs überdeckt sein. Dann erfolgt die Erkaltung, welche je nach der Größe eine Reihe von Stunden bis zu $^1/_2$ oder ganzen Tag dauert. Die Entnahme des erhärteten Wachses samt Präparat und Gipsboden bereitet keine Schwierigkeiten, wenn man von der Bodenseite aus vorgeht. Zuerst heben wir die Gipsplatte ab und gehen vorsichtig mit einem stumpfen, flachen Instrument zwischen Wachs und Präparat ein. Man beginnt in unserem Falle am günstigsten am Hinterkopf und dringt separierend über den Scheitel nach dem Gesicht vor. Da die Weichteile des Präparates nachgeben, löst es sich leicht aus dem Wachs. In dem Wachs etwa haftende Blutgerinsel müssen mit einer Pinzette entfernt werden. Alsdann ist die ganze Innenfläche des Wachsnegativs mittels eines Haarpinsels durch Alkohol oder denaturierten Spiritus gut zu entfetten und das Negativ etwa $^1/_2$ Stunde zu trocknen. Dann erfolgt der Guß des Gipspositivs in die Wachsform hinein. Es sei bemerkt, daß zu dem nun anzurührenden dünnen Gipsbrei sich der im Handel befindliche weiße Alabastergips, Sorte 1, am besten eignet. Er wird in noch recht dünnflüssigem Zustand zunächst mit einem Pinsel auf die Innenfläche des Negativs aufgetragen. Erst dann füllen wir allmählich die Hohlform durch leichtes Anwerfen völlig auf. Ist der Gips erhärtet, dann legen wir das ganze Modell in heißes, aber nicht kochendes Wasser, wo sich das Wachs löst und das fertige Gipsmodell zum Vorschein kommt. Zurückgebliebene Wachsteile lassen sich durch feinstrahliges Übergießen mit sehr heißem Wasser im Ablaufbecken völlig entfernen. Entdecken wir nun an dem fertigen Gipsmodell im Vergleich mit dem Ursprungspräparat kleine Ungenauigkeiten, wie etwa Bläschen, so ist es einer leichten Retusche zu unterziehen, die aber in den meisten Fällen durchaus unnötig ist. Nach einigen Tagen ist das Modell so getrocknet, daß es bemalt werden kann.

b) Die Herstellung einer Stückform

Unter Stückformung versteht man die Anfertigung eines Gußnegativs, das nicht, wie etwa das oben beschriebene Wachsnegativ, aus einem in sich zusammenhängenden Ganzen besteht, sondern, aus einzelnen Stücken geformt und nachher zusammengesetzt, das Hohlnegativ des zu gießenden Positivs wiedergibt. Eine Stückform ist dann vonnöten, wenn das anato-

mische Präparat unter sich gehende Partien aufweist, unter denen sich das Wachs fangen müßte und eine Entnahme unmöglich machen würde. Leichte Unterfangung verhindert übrigens das Arbeiten mit dem unter a) beschriebenen Verfahren nicht. Es wird dann allerdings bei der Herausnahme des Präparates aus der Wachsform ein Abbrechen der unterfangenen Wachspartie erfolgen, aber die Bruchflächen gestatten ein völlig glattes Wiederansetzen. Sobald natürlich die Unterfangungen komplizierter werden, bleibt nur die Stückformung übrig, die sehr viel mühsamer ist. Ihr Prinzip ist folgendes: Mit dünnem Gipsbrei werden an dem Naturpräparat Teilabgüsse gemacht und nach Trocknung mit Schellack überzogen, in diesem Zustand wieder an das Präparat angesetzt und so Stück für Stück eine allmähliche Abformung erreicht. Die einzelnen Teile werden schließlich durch Auflegung eines Gipsmantels völlig zusammengefaßt, der nachher als Behälter für die einzelnen Stücke dient. Will man zur Positivherstellung übergehen, dann setzt man in diesen Gipsmantel die unter sich gut verkeilten Teilstücke ein und füllt darauf die Hohlform mit Gips. Ist dieser erhärtet, so entfernen wir erst den Mantel und dann die Stücke in umgekehrter Reihenfolge, wie sie eingesetzt wurden. Natürlich müssen bei der Stückabformung an den Kanten der Teilstücke leichte Randmarken entstehen. Hat man sich vorher bei der Teilstückabformung die Lage dieser Kanten gut gewählt, dann macht ihre spätere Entfernung durch Retusche keinerlei Schwierigkeiten. Feine Uhrmacherfeilen von verschiedener Formgestalt lassen aus hartem Gips solche Retuschen in einer Art und Weise vornehmen, die später unmerklich erscheint. Zum Bemalen der fertigen Abgüsse bedient man sich am besten feiner Ölfarben. Muskelpartien werden zuerst grundiert und dann mit dunkleren Farben nachgezogen. Die Wahl der Farbtönung entspricht der in der Anatomie allgemein verbreiteten.

3. VORBEMERKUNG ÜBER DIE KIEFER DES NEUGEBORENEN

Während die Entwicklung der Knochenkiefer eine ganze Reihe von Untersuchungen erfahren hat, fehlt es nahezu gänzlich an Beobachtungen, welche gleichzeitig auch das Muskelverhalten in Betracht gezogen hätten. Darin ist ein entschiedener Mangel zu sehen, indem kein Organsystem sich ohne Relationen zu anderen entwickelt, also bei der Betrachtung des Skelettes allein unmöglich eine vollständige Gesamtanschauung gewonnen werden kann. Insbesondere ist für die Analyse funktioneller Gestaltungen der Kieferwerkzeuge die Beachtung der Entwicklungskorrelationen unerläßlich. So bleibt auf dem Gebiete der Entwicklungsgeschichte der Kauwerkzeuge noch sehr vieles nachzuholen, und auch meine Mitteilungen werden sich nur als einen bescheidenen Beitrag zu viel umfangreicheren Forschungsaufgaben stellen können.

Über die früheste Entwicklung der Kaumuskulatur liegt außer einer Spezialuntersuchung von Reuter ⟨1896/97⟩, welche er bei Schweine-Embryonen angestellt hat, noch eine Arbeit von Lewis vor, welch letzterer in einer Allgemeinarbeit über die Entwicklung der Muskulatur den Muskeln des Mandibularbogens nur eine Abhandlung von geringem Umfang einräumt. Nach Lewis entwickeln sich beim Menschen die Kaumuskeln aus dem Mesoderm des Mandibularbogens. Bei Embryonen von 7—11 mm Länge ist der Mandibularbogen von einem gleichförmigen, dicht gedrängten, noch in keiner Weise gegliederten Mesenchym eingenommen, das er als Vormuskelmaße bezeichnet. Die endgültige Differenzierung, die man erst bei 14 mm Embryonenlänge beobachten kann, nimmt er ähnlich an, wie sie Reuter für die Entwicklung beim Schwein angegeben hat, und den ich gleich zitiere. Mit

der Differenzierung des proximalen Endes der Mandibula wird diese Vormuskelmasse in eine Y-förmige Masse aufgespalten, deren Stiel dem Temporalis und deren freie Enden dem Masseter bzw. dem Pterygoideus internus entspricht. Der Pterygoideus externus wird vom Pterygoideus internus durch den Meckelschen Knorpel getrennt. Mit der fortschreitenden Differenzierung der Mandibula und der angrenzenden Schädelteile, an denen die Muskeln sich ansetzen, kommt auch die allmähliche Differenzierung selbst zustande. Bei 20 mm Länge sind schon alle Muskeln erkennbar, auffallenderweise ist der Temporalis am kleinsten, der Masseter zuerst nur an die mediale untere Fläche des Jochbogens angeheftet. Nach Reuter bildet sich die mandibulare Muskelmasse in enger Anlehnung an die Unterkieferanlage und erfährt ihre Aufgliederung in einzelne Muskeln durch das Vordringen des Nervus buccinatorius und der temporales profundi, sowie durch Wachstumsverschiebungen, welche sich an den Skelettanlagen selbst bemerkbar machen. Mit diesen sind die Muskelemente in Verbindung getreten, ihr perichondrales Bindegewebe schiebt sich von den Ansatzstellen aus langsam in die Muskeln vor und hilft zur Bildung von deren bindegewebigen, umhüllenden Bestandteilen. Ob die Angaben Reuters in allem auch auf die menschliche Kaumuskel-Differenzierung bezogen werden dürfen, bleibt fraglich. Daneben gibt es noch einige Angaben über die Entwicklung einzelner menschlicher Kiefermuskeln. Auch sie sind spärlich, beziehen sich im großen ganzen nur auf deren Ursprungs- und Ansatzflächen, ohne über die Faserrichtung und die mögliche Wirkungsweise Näheres auszusagen.

Das Kiefergerüst des Neugeborenen dient noch keiner eigentlichen Kaufunktion, aber es muß ebensowohl beim Saugmechanismus wichtige Aufgaben erfüllen, als auch bei der Atmung, der Lautgebung und dem Mienenspiel eine bewegte Rolle spielen. Die Kraftleistung, welche von ihm verlangt wird, ist beim Klemmen der Zitze keineswegs gering. Da Zähne fehlen, sind es die verhornten Mundschleimhautpartien, die über den Alveolarteilen der Kiefer liegen, welche den Druck aufnehmen, indes die Kieferkonstruktion selbst naturgemäß denselben empfangen muß und zu verteilen hat.

Die gewöhnliche anatomische Beschreibung der Neugeborenen-Kiefer arbeitet mit den gleichen Begriffen, nach welchen beim Erwachsenen die Kieferteile Bezeichnung finden. Sowohl die Form des Unterkiefers wie jene des Oberkiefers ist aber beträchtlich anders als später. An den der Mundhöhle zugewandten Kieferrändern finden sich im mazerierten Präparat tiefe Gruben und umschließen die in die Kiefer versenkten Zahnkeime. Diese dünnwandigen Kieferpartien nennt man die Processus alveolares. Sie können selbstverständlich nur teilweise mit den gleichbenannten Benennungen beim Erwachsenen homolog gesetzt werden, erstens, weil sie viel rundlichere Gruben sind und die ganzen Zahnanlagen enthalten, später aber nur die Zahnwurzel umschließen, zweitens, weil ja in der Folge eine beträchtliche Verlängerung des zahntragenden Kieferteiles zustande kommt, und die hintersten Zahnanlagen der ersten Zahnserie und die Anlagen der Ersatzzähne erst später auftreten. Noch viel wichtiger ist aber — ich folge da den Ausführungen von

Bluntschli — sich klar zu machen, daß diese Processus alveolares keineswegs ein konstruktiv besonders wichtiger Bestandteil sein können, sondern daß sie nur An- und Aufbauten über die eigentlichen Tragkonstruktionen der Kiefer sind, welche in den „Basalbögen des Ober- und Unterkiefers" vorliegen. Mit der Einführung dieser Begriffsbildung hat Bluntschli sich bewußt von der bisherigen Namengebung der Kieferteile abgewandt und eine neue nach konstruktiven Gesichtspunkten einzuführen versucht.

Nach der ersteren Darstellungsart ist der Unterkiefer des Neugeborenen viel flacher als der des Erwachsenen, sein Ramus viel niedriger und zum Corpus viel weniger steil gestellt, sein Angulus viel weniger ausgeprägt, nach Betz ⟨1852⟩ beim Neugeborenen durchschnittlich 125°, beim Erwachsenen durchschnittlich 140°⟩, sein Processus coronoides viel mehr über die Höhe des Kieferköpfchens erhoben. Nach der konstruktiven Darstellung dagegen wird seine vom einen bis zum anderen Kieferköpfchen durchlaufende Grundkonstruktion als parabolischer Basalbogen bezeichnet, welcher bei seitlicher Ansicht vom Processus articularis zur unteren Symphysengegend, leicht nach unten konvex, verläuft, und werden Processus coronoides, Angulus und Alveolarteile als An- bzw. Aufbauten der Primärkonstruktion gegenübergestellt, welche teils der Wirkung des Muskelzuges, teils der Aufgabe von Zahnkeimkammern dienen, die von den vorhandenen Kieferrändern die Druckübermittlung auf die Basalbogenkonstruktion zu leisten haben. Allerdings keineswegs ausschließlich, denn auch das saftreiche Gewebe in diesen Alveolarkammern wird bei der Kieferklemme durch die entstehende Druckspannung eine Fortleitung auf die Grundkonstruktion herbeiführen müssen. Eine gute Stütze für diese Auffassung sehe ich in den Röntgenaufnahmen vom Unterkiefer menschlicher Feten, wie sie z. B. Spalteholz ⟨1919⟩ in seinem Atlas gibt, wo die Knochenbildung entsprechend der Lage des Basalbogens am weitesten fortgeschritten ist und im Gebiete der Anbauten deutliche Beziehung zu der Zugrichtung der angreifenden Muskeln aufweist.

Die Schilderung des Oberkiefers beim Neugeborenen ist schwieriger. Rein beschreibend ist hier festzustellen, daß um die ziemlich flache Gaumenplatte sich wieder eine Reihe weiter Alveolarkammern zieht, daß deren Grund bis nahe an den Augenhöhlenboden reicht, daß die Processus pterygoidei des Keilbeins noch wenig hoch, aber verhältnismäßig breit sind und auffallend schräg nach vorn geneigt[1] durch Vermittlung des Gaumenbeins Anschluß an den Oberkiefer finden. Die konstruktive Betrachtung unterscheidet auch hier einen Basalbogen, der etwa hufeisenförmige Gestalt hat und eigentlich aus zwei Halbbögen besteht, die in der medianen Gaumennaht zusammenstoßen. Er ist durch die Basis der Processus pterygoidei in die Schädelbasis selbst eingelassen, läuft um den äußeren Gaumenrand herum und enthält wieder teils als gekammerte Aufbauten, teils als eingedellte Buchten die erwähnten Alveolarkammern. Dieser Basalbogen liegt fast völlig in einer

[1] Der Keilflügel steht nach Betz beim Neugeborenen zirka 115°, beim Erwachsenen 70–80° zur Schädelbasis geneigt.

Ebene ‹oder ist nur sehr leicht nach unten konvex gewölbt›, die sich mit der Frankfurter Horizontalen unter recht spitzem Winkel schneidet.

Der Basalbogen des Oberkiefers ist nicht nur mit seinen Schenkelenden in der Schädelbasis, sondern auch durch die Pfeilerkonstruktion im Gesichtsskelett, von dem er ja nur einen Teil vorstellt, verankert. Die seitliche Nasenwand und die Jochbogenbildung, ebenso aber auch das Nasenseptum und die Gaumenplatte dienen dazu, ihn zu versteifen und zu fixieren und den Druck, der bei Andrängen des Unterkiefers sich auf die obere Grundkonstruktion geltend machen muß, zu verteilen.

Auch der Basalbogen des Unterkiefers ist primär in viel innigerer Kontinuität mit der Schädelbasis, denn die Gelenkbildung stellt sich ja erst sekundär ein und durch das Kapselverhalten bleibt stets noch ein Rest der alten Kontinuität. Indem nun aber beide Grundkonstruktionen für sich allein nicht voll verstanden werden können, müssen sie von Anfang an aufeinander bezogen werden. Dabei ist der Unterkiefer, das bewegliche und verschiebliche Element der Gesamtkonstruktion, aber nicht nur Angriffspunkt für die Kaumuskeln, sondern ebenso wie der Oberkiefer mit seinem Basalbogen auch Druckempfänger und Druckverteiler. Es wird also darauf ankommen müssen, wie die beiden Basalbogenkonstruktionen zueinander liegen und durch die Bewegungen der Kaumuskulatur zueinander verlagert werden, um ein Verständnis für die Modalitäten der Druckaufnahme und Druckverteilung gewinnen zu können. Daß man die aktiv bewegenden Kräfte selbstverständlich genau mit ins Auge fassen muß, ist klar.

Auf die relative Lage des unteren zum oberen Basalbogen im Zustand der Kieferruhelage hat schon Bluntschli aufmerksam gemacht und die Verhältnisse in Fig. 4 seiner oben bereits erwähnten Arbeit für den Erwachsenen dargestellt. Er hat aber auch schon ‹Fig. 6› der Verhältnisse beim Neugeborenen gedacht und dabei gesehen, daß hier deutliche und beträchtliche Unterschiede gegenüber den Verhälnissen beim Erwachsenen bestehen. Sie sind nicht nur darin gegeben, daß beim Neugeborenen der Unterkieferbasalbogen relativ weiter gespannt, verhältnismäßig kürzer ist und der obere mehr einem Kreisbogenausschnitt entspricht, indessen beim Erwachsenen der erstere stärker parabolisch und länger, der letztere mehr der Hufeisenform sich genähert verhält, sondern auch darin, daß die gegenseitige Überdeckung beider Basalbögen im Bereich der sich berührenden Alveolarpartien ‹beim Neugeborenen› und der sich berührenden Zähne ‹beim Erwachsenen› sich verschieden verhält. In diesem gegenseitigen Verhalten sieht Bluntschli für den Erwachsenen den Schlüssel für die Stellungsweise der Zähne in den Kiefern und zwar in Hinsicht auf ihr Übereinandergreifen, auf die Lage ihrer Zahnachsen und die Neigung ihrer Kauflächen; denn er sagt sich, daß die durchbrechenden Zähne sich vermutlich so in den Kiefern orientieren und so ihre Wurzel ausbilden werden, daß denselben die größtmögliche Auswirkung zukommen kann. Diese können sie nur erlangen, wenn sie in einer ganz bestimmten Beziehung zu den druckaufnehmenden Grundkieferkonstruktionen, also zu den Basalbögen stehen, die ja schon vor dem Zahn-

durchbruch vorhanden waren. Im einzelnen lauten die wichtigsten seiner Darlegungen folgendermaßen: „Wenn die angelegten Zähne zum Durchbruch kommen, geht ihnen die feinere Regulierung ihrer Stellung noch ab. Ihre Wurzelbefestigung ist noch nachgiebig, sie werden im Spiel der Kräfte nach und nach erst richtig eingeordnet. Erst dann erfolgt ihre bessere Befestigung. Bei dieser natürlichen Regulierung werden sie sich im allgemeinen so stellen, daß die Druckwirkungen, welche ihre Kaufläche treffen, günstig auf das Drucklager des Basalbogens geleitet werden, und daß ihre Zahnhöcker mit denen der Gegenzähne alternieren, also zu zweckdienlicher Wirkung kommen können. Da aber der Basalbogen des Oberkiefers im allgemeinen enger gespannt ist als jener des Unterkiefers, werden sich die oberen Zähne so stellen, daß ihre Wurzeln sich nach oben etwas einander zuneigen. Abgesehen von den Inzisiven und Caninen, ist für die unteren Zähne wegen des weiter gespannten Basalbogens das Gegenteil der Fall. Damit aber wieder hängt auch in beiden Fällen die Kauflächenneigung zusammen, welche namentlich für die hinteren Molaren oft sehr auffällig ist, und zwar die Neigung in der Okklusionsebene, von lateral nach medial, wie von proximal nach distal. Für die Frontzähne liegen die Verhältnisse etwas anders, aber auch hier ergibt das relative Verhalten der beiden Basalbögen zueinander die Erklärung. Indem hier der untere Basalbogen beim Erwachsenen stärker vorspringt als der obere, werden sich die unteren Frontzähne etwas steiler stellen müssen als die oberen, welche um so mehr schräg gestellt sein werden, je ausgesprochener das Zurückstehen des oberen Basalbogens dem unteren gegenüber zur Geltung kommt."

Die individuelle Fülle von Unterschieden in der Zahnstellung, Neigung der Kauflächen, Verlauf der Okklusionskurve und im Frontzahnbereich Bissart geht wieder nach Bluntschli in letzter Linie zurück auf die individuellen Verschiedenheiten der einzelnen Basalbögen beider Kiefer und ihr relatives Verhalten zueinander, wobei ausdrücklich bemerkt ist, daß diese individuellen Differenzen in statu nascendi schon beim Neugeborenen, also vor dem Auftreten funktionierender Zähne, feststellbar sind. Aber neben den individuellen Schwankungen gibt es auch wichtige generelle Unterschiede im relativen Basalbogen-Verhalten beim Neugeborenen gegenüber dem Erwachsenen namentlich insofern, als in der Ruhelage ⟨in fast allen Fällen⟩ der Unterkiefer dem Oberkiefer gegenüber im vorderen Abschnitt beträchtlich zurückliegt, eine Feststellung, die sich ja in der Profillinie des kindlichen Kopfes sehr deutlich ausprägt, und die ich auch in meinen Untersuchungen überall bestätigt fand.

Es muß also im Laufe der Entwicklung des Kindesalters ein konstruktiver Umbau sich einstellen, der allmählich, und zwar während ständiger Funktion der Kiefermuskeln, den Zustand der Kieferkonstruktion beim Neugeborenen in jenen beim Erwachsenen umwandelt. Daher ist zu erwarten, daß diese funktionelle Umgestaltung ⟨zum mindesten innerhalb gewisser Grenzen⟩ direkt beeinflußt sein wird von Umgestaltungen an den bewegenden Kräften, die sich in jeder Phase des Umgestaltungsvorganges nur als den gestellten

Aufgaben entsprechend vorstellen lassen. Hieraus ergibt sich also unsere Fragestellung nach dem Verhalten der Kiefermuskeln beim Neugeborenen, die selbstverständlich nur ein erster Schritt auf dem Wege sein kann, die Kiefermuskulatur und die Formgestalt der Kiefer während aller verschiedenen Alterszustände in inneren Zusammenhang miteinander zu bringen.

4. DIE KIEFERMUSKELN DER NEUGEBORENEN.

a) Musculus temporalis

Über den Schläfen-Muskel hat Dalla Rosa (1886) eine gründliche Schilderung gegeben, welche namentlich die Ausdehnung desselben an der seitlichen Schädelkapselwand betrifft. Nach ihm (und ich kann seine Ausführungen im ganzen nur bestätigen) schlägt der Oberrand des Schläfenmuskelursprungs eine Linie ein, die vorn an der Sutura zygomatico-frontalis beginnt, dann am Rand der Stirnbeinschuppe etwas emporsteigt (nämlich soweit als diese an den Fonticulus sphenoidalis angrenzt), dann entweder auf die Fontanellenwand und die Sutura parieto-squamosa übergreift oder noch häufiger den Unterrand des Scheitelbeines erreicht. Beim Übergang vom Scheitelbein auf die Schläfenschuppe, von der nur ein sehr kleiner, hinterer Teil nicht vom Temporalis bedeckt wird, beschreibt der Temporalisrand einen nach hinten konvexen Bogen, der schließlich in den Oberrand des Processus zygomaticus des Schläfenbeines einstrahlt.

In den einzelnen Fällen wechselt die Gesamtform des Schläfenmuskels namentlich inbezug auf die Ausdehnung nach oben am Scheitelbein, und dementsprechend unterscheidet Dalla Rosa drei verschiedene Formen des Neugeborenen-Temporalis. Als die häufigste erklärt er die ovale Gesamtform, während seltener die halbkreisförmige und am seltensten die fünfeckige gefunden wird. Auch ich habe an verschiedenen Individuen diese drei Formen gesehen, lege aber auf diese Unterscheidung keinen allzugroßen Wert, da es zwischen ihnen bei anderen Individuen alle Übergänge gibt. Die als Ursprungsfläche für den Muskel dienenden Teile der Schädelkapsel umfassen also beim Neugeborenen regelmäßig das Planum temporale der Schläfenschuppe mit Ausnahme deren hinterer Ecke und bis zu der schon deutlich erkennbaren Crista supra-meatum. Unbeteiligt ist immer die Pars mastoidea des Schläfenbeines. Fast immer greift nach oben der Ursprung auf den Unterrand des Scheitelbeines über, wo die ersten Andeutungen einer Schläfenlinie, wie auch Dalla Rosa feststellt, bisweilen schon erkennbar sind. Dieser Angriffssaum hat nach Dalla Rosa 6—12,5 mm Breite. Die größte Höhe des Schläfenmuskels, die bei der halbkreisförmigen Form beträchtlicher ist als bei der ovalen und pentagonalen, liegt ziemlich genau über der Mitte des Jochbogens.

Die Unterschiede in der Ausdehnung des Muskels gegenüber dem Verhalten beim Erwachsenen sind also beträchtlich, insbesondere ist die Ausdehnung des Muskels nach oben und hinten wesentlich geringeren Grades. In erster Hinsicht reicht beim Neugeborenen der Temporalis höchstens bis an

die Grenze des ersten und zweiten Drittels des Abstandes zwischen Jochbogen und Sagittalnaht, beim Erwachsenen aber mindestens bis in die Mitte dieser Entfernung und oft darüber hinaus. In zweiter Hinsicht dehnt sich der Schläfenmuskel des Neugeborenen nach hinten entweder nur bis über den Gehörgang oder bei der ovalen Form wenig darüber hinaus aus, während beim Erwachsenen die Ausdehnung wenigstens bis zu einer Senkrechten über den Hinterrand der Incisura mastoidea, oft aber noch erheblich weiter reicht. Es sind also relativ größere Teile der Stirnschuppe und des Scheitelbeines Ursprungsstellen, und da die Ausdehnung insbesondere nach hinten und oben erfolgt, liegt die Kulmination des Ursprungsrandes beim Erwachsenen deutlich weiter nach hinten, ungefähr über dem Kiefergelenk. Daraus geht schon hervor, daß auch der Faserverlauf des Muskelfächers sich anders verhalten muß als beim Neugeborenen, indem hier die Mehrzahl der Temporalisfasern steiler der Insertion zustrebt als beim Erwachsenen.

Fig. 1. Darstellung des Schläfenmuskels nach Entfernung der Fascia temporalis. Rundliche Außenkontur der Muskelanheftung am Gehirnschädel. (1/2 nat. Gr.)

Das allmähliche Wachstum des Schläfenmuskels ist von Dalla Rosa sehr genau dargestellt worden. Seine wichtigsten Ergebnisse besagen, daß es insbesondere während der ersten und zweiten Dentitionsperiode am ausgiebigsten ist, sich ziemlich gleichmäßig auf die Zeitdauer der ersten Dentition verteilt, und dabei etwas stärker nach hinten als nach oben erfolgt, dann aber in der zweiten Dentition in drei Schüben erfolgt, die entsprechend dem Erscheinen der Dauermolaren liegen. Hierbei vollendet sich die Muskelausdehnung ebensowohl nach hinten wie nach oben. Erst in den Pubertätsjahren beginnt das Ausgreifen bis in das Gebiet des Tuber parietale und frontale stattzufinden. Auch nach dem Erscheinen der letzten Molaren kann ⟨namentlich beim Mann⟩ das Wachstum noch etwas fortschreiten, nach Dalla Rosa „bis ins reife Alter".

Die Insertion des Schläfenmuskels behandelt Dalla Rosa überhaupt nicht. Ich finde sie nicht wesentlich anders als beim Erwachsenen auch, wobei natürlich beachtet werden muß, daß der Processus coronoides am Neugeborenen-Kiefer relativ viel mächtiger erscheint als beim Erwachsenen. Seine Stellung, die ihn beim Neugeborenen bei auf ebener Unterlage aufliegendem Unterkiefer viel weiter über den Unterkiefergelenkkopf emporragen läßt als beim Erwachsenen, ist meines Erachtens keineswegs anders als hier, und wenn er beim aufruhenden Unterkiefer des Erwachsenen weniger hoch über das

Capitulum vorzuragen scheint, so hängt das nur damit zusammen, daß ein mächtiger Ausbau der Anguluspartie beim Neugeborenen eben noch fehlt, der beim Erwachsenen das Capitulum bei aufruhender Mandibel höher treten läßt. Aber ein deutlicher Unterschied am Processus coronoides des Neugeborenen und des Erwachsenen ist an dessen Innenfläche vorhanden, welcher wohl mit den oben erwähnten Unterschieden des Temporalisverhaltens zusammenhängt. Beim Erwachsenen teilt nach v. Lenhoŝsek ⟨1920⟩ die aus dem Torus mandibulae zur Processus coronoides-Spitze leicht geschweift verlaufende Crista endocoronoidea zwei vertiefte Flächen an der Innenseite des Processus coronoides voneinander. Die vordere nennt v. Lenhoŝsek Recessus mandibulae. Er dehnt sich bis zur Crista buccinatoria aus. Die hintere reicht bis zur Inzisura mandibulae und der Crista endocondyloidea, welche das Hinterende des unteren Basalbogens vorstellt. Sie heißt Planum trigangulare. Auch beim Neugeborenen ist die Crista endocoronoidea sehr gut erkennbar, sie verstreicht unter Verbreiterung in den Oberrand der Alveolarkammer des Sechsjahrmolaren. Aber diese Kante liegt nicht annähernd in der Mitte des Kronenfortsatzes, sondern viel näher seinem Vorderrand. Somit ist das sog. Planum triangulare sehr groß, der Recessus mandibulaee kaum angedeutet. Der Vorderrand des Processus coronoides ist also verstärkt, der hintere relativ schwächer, was auch im Knochengefüge sum Ausdruck kommt, indem im Planum triangulare sich poröser Bälkchenknochen, am Vorderrand und der Crista aber kompakter Periostknochen vorfindet. Es laufen denn auch die große Mehrzahl der Temporalisfasern in Richtung auf die Coronoidesspitze, dessen Innenfläche und Vorderrand zu, nämlich die ganze Fasermasse vom großen Keilbeinflügel, vom Joch- und Stirnbein und von der vorderen Partie der Schläfenschuppe mit dem benachbarten Scheitelbeinrand. Dieser Muskelteil mit seinem steilen Faserverlauf ist wie beim Erwachsenen im Querschnitt der stärkste des ganzen Temporalis und kommt bei Präparation von innen her als rundliche Muskelleiste zur Feststellung, die sich bis an den Hinterrand der Kammer des Sechsjahrmolaren ausdehnt. Am Hinterrand des Processus coronoides, wo die hinteren und flacher verlaufenden Temporalisfasern sich anheften, greift die Temporalisinsertion etwa bis zur Mitte der Incisura mandibulae.

Beim Erwachsenen ist eine große oberflächliche Temporalissehne nach Wegnahme der beiden Blätter der Schläfenfascie und Ausräumung des temporalen Fettes sehr leicht darzustellen. Bei älteren Individuen verhältnismäßig spärliche von der tiefen Schläfenfascie entspringende Fleischfasern bilden eine nur zarte Decke über ihr. Beim Neugeborenen ist dagegen eine auffällige oberflächliche Temporalissehne nicht zu finden, weil diese von der Fascia temporalis profunda kommenden Fleischfasern relativ stärker sind. Erst nach ihrer Wegnahme wird allerdings auch hier ein zarter Sehnenspiegel erkennbar, reicht aber nicht sehr weit über den Jochbogen hinaus, ist verhältnismäßig schmal und mit seiner Mitte auf den Angulus sphenoidalis des Scheitelbeines gerichtet, also in seinem mittleren Faserverlauf erheblich steiler gestellt als beim Erwachsenen. Der Außenrand dieses nach Wegnahme der Fleischfasern

eben erkennbaren Sehnenspiegels reicht nicht über die Mitte der Schläfenschuppe empor. An der Unterfläche des Temporalis ist dieser Sehnenspiegel von starken Fleischfasern bedeckt, die bis zur Crista infratemporalis von der Schädelkapsel sich entfernen und sozusagen fleischig den Processus coronoidesrand erreichen.

Schon Dalla Rosa betont, daß die Unterscheidung einer oberen und unteren Schläfenlinie nicht vor dem 12. Lebensjahr erkennbar wird und erst vom 15. Lebensjahr an die obere regelmäßig zu finden sei. Er hat ihre Entstehung mit dem Fortschreiten der zweiten Dentition in Zusammenhang gebracht. Sie gilt meist als die Anheftung der Schläfenfascie, wogegen Dalla Rosa sie hauptsächlich für den Ansatz des subgaleotischen Bindegewebes in Anspruch nimmt. Es ist mir aufgefallen, und Fig. 3 u. 4 zeigen dieses, daß die Schläfenfascie tatsächlich beim Neugeborenen zusammen mit dem Muskelaußenrand Anheftung findet, und daß von ihrer Unterfläche überall Temporalisfasern abgehen. Entfernt man sie ganz, dann zeigen sich zahlreiche Fleischfasern ohne Besitz von Angriffspunkten; die Oberfläche des Muskels erscheint rauh, namentlich in einer breiten Zone unterhalb des Muskelaußenrandes. Auf den eben genannten Figuren ist auch der temporale Fettpfropf erhalten geblieben, welcher zwischen Jochbogen und Temporalisteil sich emporschiebt. Es ist das die Stelle, wo in der Gegend der Keilbeinrinne der stärkste Teil der Temporalis im Grunde lagert, aber nicht ganz den Raum zwischen seitlicher Schädelwand und Jochbogen ausfüllt.

Fig. 2. Oberflächliche Darstellung der Wangen- und Schläfengegend des Neugeborenen in 1 : 1 nat. Gr. Die Parotis und ihr Ausführgang, sowie lavon der fast kuglige Fettpfropf der Wange sind vollständig erhalten. Nur kleine Teile des Masseters sind sichtbar. In der Schläfengegend ist die Fascia temporalis superficialis dargestellt, wobei gegen den Jochbogen unter ihr Fettmassen durchschimmern.

Von einem fiederigen Aufbau der Temporalisfleischfasern, den Eisler (1912) beim Erwachsenen annimmt, habe ich nichts bemerkt.

b) Musculus masseter

Er ist einer der kompliziertest gebauten Muskeln des menschlichen Körpers und erfährt, wie Schieferdecker (1919) in bezug auf seine histologische Differenzierung in der Ontogenie gezeigt hat, den stärksten Umbau. Über sein mikroskopisches Verhalten beim Neugeborenen habe ich Angaben in der Literatur nicht gefunden. Seine Präparation bot mir die größten Schwierig-

keiten, da ein außerordentlich inniger Zusammenhang zwischen der Muskeloberfläche und dem fascialen Bindegewebe zwischen den tiefen Läppchen der Parotis besteht. Es ist mir daher in keinem einzigen Falle gelungen, ein Muskelpräparat darzustellen, das meinen Wünschen völlig entsprach, und ich habe mir nach meinen Erfahrungen die Vorstellung gebildet, daß von den oberflächlichsten Muskelfasern nicht wenige überhaupt noch keinen Skelettursprung haben, sondern von jenem verfilzten Bindegewebe Ursprung nehmen, das den ungemein wulstigen Muskel überdeckt und innig mit seinem Bindegewebsanteil zusammenhängt. Die Präparation wurde jeweils erst gegen die Insertionsstelle im Gebiet des Kieferwinkels etwas leichter.

Beim Erwachsenen unterscheidet man am Masseter zwei Portionen, nämlich eine oberflächliche mit schrägerer Gesamtrichtung und eine tiefe mit steilerem Verlauf. Die letztere hängt mit der Unterkante und Innenfläche des Jochbogens zusammen. Es gibt aber auch Fasern, welche noch höher oben, nämlich von der Innenfläche der Fascia temporalis profunda Ursprung haben und von den Autoren bald zum Temporalis und bald zum Masseter gezählt werden. Es sind dieselben Züge, die wir oben schon als Fleischfasern vor der Temporalisinsertionssehne erwähnten. In der Tat ist die Abgrenzung zwischen Masseter und Temporalis auch beim Erwachsenen oft recht unvollständig und daher nicht ohne gewisse Künstelung durchzuführen. Wir zählten diese Zwischenkomponente zum Temporalis, insbesondere, weil sie beim Neugeborenen noch schwerer vom übrigen Temporalis abzugrenzen ist. Eisler (1912) zählt sie umgekehrt zum Masseter, weil seinen Angaben nach ihre Innervation vom Nervus massetericus erfolgen soll. Toldt (1927) spricht von einem besonderen Musculus zygomatico-mandibularis, der der tiefen Masseterportion anderer Autoren entspricht, unterscheidet an ihm aber selber wiederum einen oberflächlichen und einen tiefgelegenen Anteil, welch letzterer z. T. wenigstens jenen Zwischenfasern zwischen Masseter und Temporalis entspricht.

Nach meinen Untersuchungen ist der Masseter des Neugeborenen in seiner Formgestalt etwa rechteckig oder trapezförmig, aber mit weit größerer Annäherung an die Quadratform als beim Erwachsenen, wo das Rechteck relativ viel größere Höhe aufweist. Es kommt weiter hinzu, daß beim Neugeborenen durchwegs die Insertionsbreite etwas geringer ist als die gesamte Ursprungsbreite, während beide beim Erwachsenen annähernd gleich oder die untere größer ist als die obere. Ferner finde ich die Dicke und seitliche Auswulstung des Masseters beim Neugeborenen ganz gewaltig. In manchen Fällen geht dies so weit, daß die Außenfläche des Masseters sich wie eine vorgewölbte Halbkugel darstellt. Die Gliederung in oberflächliche und tiefe Portion ist immer vorhanden, wenn auch in der Außenansicht das Dreieck vor dem Kiefergelenk bisweilen sehr klein sein kann, welches die tiefe Portion mit der steilen Faserrichtung an die Oberfläche treten läßt. Die Ausdehnung des Ursprunges reicht in allen Fällen nach vorn bis sehr nahe an die Sutura zygomatico-maxillaris heran, die sie aber in keinem Falle ganz erreicht. Nach hinten erstreckt sich der Ursprung der oberflächlichen Portion entweder bis

zum hintersten Punkt der sehr schräg durch den Jochbogen verlaufenden Sutura zygomatico-temporalis oder nur bis zu der Stelle, wo diese selbe Naht ihr Vorderende am oberen Rand des Jochbogens hat. In letzteren Fällen wird die tiefe Portion deutlicher und umfänglicher sichtbar, in dem ersteren erscheint sie nur in sehr geringem Umfang im Oberflächenbild.

Ähnliche Verschiedenheiten in der Größe der oberflächlich in Erscheinung tretenden Teile der tiefen Portion kennt die Literatur auch vom Erwachsenen, der aber, selbst bei sehr muskelkräftigen Individuen, niemals sich so halbkugelartig verwölbt, wie es beim Neugeborenen oft der Fall ist ⟨Fig. 5⟩, auch dort, wo sich der Unterkiefer noch keineswegs voll zum Kieferschluß gehoben erweist.

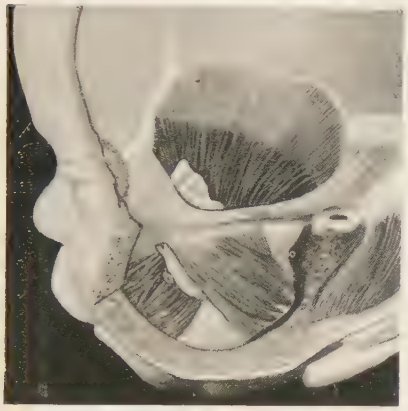

Fig. 3

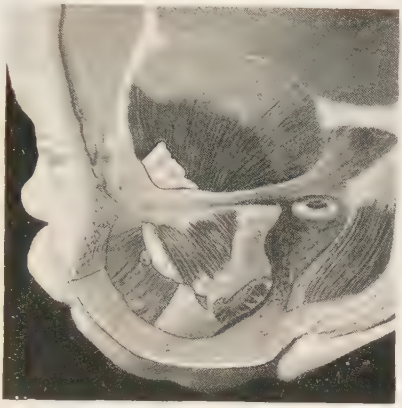

Fig. 4

Fig. 3 u. 4. Darstellung des Masseters und Temporalis bei dem in Fig. 2 abgebildeten Präparat, nach Wegnahme der Parotis und des kugligen Teiles des Wangenfettpfropfes. Der hinter dem Jochbogen aufsteigende Teil desselben ist erhalten geblieben, ebenso der tiefe Teil zwischen Buccinator und Masseter. In Fig. 3 liegt eine oberflächliche Auspräparation des Masseters vor, wobei vom tiefen Kopf nur wenig zu sehen ist und der oberflächliche Kopf verhältnismäßig wenig sich vorwölbt. In Fig. 4 ist der oberflächliche Masseterkopf bis auf einen kleinen Stumpf am Unterkieferwinkel abgetragen und der tiefe Kopf vollständig zur Darstellung gebracht. Beide Bilder zeigen am Temporalis nur die untere Hälfte auspräpariert, während im oberen Abschnitt die Fascia temporalis erhalten blieb. ($^2/_3$ nat. Gr.)

Ein großer Unterschied gegenüber den Verhältnissen beim Erwachsenen besteht am Masseter des Neugeborenen darin, daß die auffälligen oberflächlichen Ursprungssehnen, die beim Erwachsenen sich an der oberflächlichen Portion vorfindet und sich über die halbe und unter Umständen sogar $^2/_3$ der Länge der Masseteroberfläche erstrecken kann, nur sehr viel weniger in Erscheinung tritt. Ich finde zwar in manchen Fällen dieselbe eben angedeutet, aber dann außerordentlich zart, schmal und so dünn, daß die darunter liegenden Fleischfasern durchscheinen, und sah sie nie nach abwärts auch nur die Mitte der gesamten Muskellänge erreichen. In anderen Fällen schien sie mir ganz zu fehlen, aber wegen der oben erwähnten Verfilzung mit dem bedeckenden Bindegewebe möchte ich mich hierüber vorsichtig ausdrücken.

Der oberflächliche Bau des Masseters beim Erwachsenen gibt bald am Fleischteil eine reichliche spitzwinklige Fiederung mit alternierender Anordnung der fleischigen nnd sehnigen Partien zu erkennen, bald scheint die

Faserrichtung sich stärker dem parallelfaserigen Typus zu nähern. Dann läßt sich erst bei sorgfältiger Aufgliederung der Muskelbündel der Fiederungsbau erkennen. Beim Neugeborenen machte ich die Erfahrung, daß auch hier schon die sorgfältige Präparation einen deutlichen, aber sehr spitzwinkligen Fiederungstypus erkennen läßt, der bei oberflächlicher Betrachtung einen parallelfaserigen Bau der Muskelbündel vortäuscht. Jedenfalls ist aber der Anteil an Schaltsehnen im Muskelinneren ebenso wie bezüglich der oberflächlichen Ursprungssehne viel geringer, die Differenzierung also nicht soweit wie beim Erwachsenen mit vollständiger zweiter Dentition erfolgt. Die Faserrichtung der oberflächlichen Portion gegen die Insertionsstelle im Kieferwinkelgebiet ist leicht divergent. Ihre vordersten Fleischfasern liegen steiler, ihre hintersten schräger geneigt. Erstere reichen nicht ganz bis an den Unterrand der Außenfläche des Unterkieferkörpers heran und bilden vor der Inzisura praeangularis ein verhältnismäßig zartes Dreieck vor dem verdickten Rand der schräger verlaufenden Vorderfasern.

Fig. 5. Darstellung eines sehr stark sich vorwölbenden Masseters von lateral. Zwischen den schleimhautbedeckten Kieferrändern wird der Rand der Zunge sichtbar. (2/3 nat. Gr.)

Das Angulusgebiet am Unterkiefer des Neugeborenen zeigt erheblich andere Verhältnisse als beim Erwachsenen. Der Winkel ist, wie längst bekannt, sehr groß, der sogenannte Ramus mandibulae sehr niedrig. Nach unserer oben gegebenen Auffassung können wir also sagen, der Angulus sei erst wenig unter dem Basalbogen zum Ausbau gekommen. Am Knochenpräparat ist der Angulus durch einen verstärkten rundlichen Knochenrandwulst vorgestellt, der sehr flach lagert, nach vorn durch eine ganz seichte Inzisura praeangularis abgesetzt ist und hinten in den Rand des Ramus sich fortsetzt. An diesem selbst erscheint zwischen Capitulum und Angulus, vom ersteren durch die hintere Halseinschnürung abgesetzt, ein kleines hinteres randständiges Knochenhöckerchen, das etwas nach medial sieht. Es liegt in der Höhe der Lingula und steht mit dieser, das Foramen alveolare ⟨mit seinem zwei für Arteria alveolaris inferior und Nervus alveolaris inferior bestimmten Löchern⟩ umkreisend, durch eine Knochenkante in Verbindung. Ich halte es für die Andeutung eines bei vielen Säugetieren stark entwickelten Processus angularis und komme zu dieser Auffassung aus den Beziehungen, die es wie jener Fortsatz zum Pterygoideus internus-Ursprung aufweist. Tubercula alveolaria ⟨Toldt⟩ fehlen im Angulusgebiet des Neugeborenen noch völlig, gehen aber offenbar später aus dem verstärkten Angularwulst hervor. Die Außenfläche des Ramusgebietes ist noch völlig glatt. Die beim Erwachsenen oft auffällige Ausrollung der Anguluspartie besteht noch nicht,

aber eine ganz seichte längliche Grube oberhalb des Angularwulstes ist doch schon bisweilen erkennbar. Die Randanheftung des Masseters geschieht vor allem an dem Angularwulst selbst. Hier findet namentlich die oberflächliche Portion ihre Anheftung. Nach hinten und vorn liegen schwächere Insertionsbündel. Das hintere Randhöckerchen am Ramus wird aber von der Masseterinsertion nicht erreicht, vorn schließt sich die erwähnte schwache Anheftung an die Kieferkörperaußenfläche an.

Die Gliederung in oberflächliche und tiefe Portion ist beim Eingehen von hinten her verhältnismäßig leicht durchzuführen, aber wie beim Erwachsenen unvollständig, namentlich am Vorderrand des Masseters kann die Trennung beider Portionen nur künstlich erfolgen. Während die oberflächliche Portion nur unterhalb des durch den Ramus herabsteigenden Basalbogenwulstes am Unterkiefer Anheftung findet, und nur vorn am Unterkieferkörper und Alveolarfortsatz höher emporsteigt, liegt die Anheftung der tiefen Portion am und oberhalb vom Basalbogenwulst und reicht bis zur Incisura mandibulae und der Temporalis-Insertion am Kronenfortsatz. Es ist also fast die ganze Außenfläche des Ramus Anheftungsgebiet, aber immer bleibt der Hinterrand desselben und das Kieferköpfchen außerhalb derselben, geht aber näher an dieses heran, als gewöhnlich beim Erwachsenen, so daß das Lateralende des in der Jugend noch viel weniger quergestellten Capitulum ganz bis an den Hinterrand des Ursprungs der tiefen Portion reicht.

Fig. 6. Darstellung des Pterygoideus internus in senkrechter Projektion von medial her. (1/2 nat. Gr.)

Die oberflächliche Portion ⟨Fig. 3⟩ mit der schrägeren Faserrichtung verbreitert sich vom Ursprung an bis unterhalb der Mitte ihrer Faserlänge, wird aber dann zur Insertion deutlich wieder schwächer, indem ihre obersten Fasern die gegen die Höckerchen am Hinterrand des Ramus gerichtet verlaufen, ehe sie dorthin kommen, umbiegen und zur hinteren Angulusecke ziehen. Die Dicke dieser Muskelportion ist für die hinteren und mittleren Teile etwas größer als vorn und nimmt bis oberhalb von der Angulusleiste zu, dann aber wieder deutlich ab.

Die tiefe Portion ⟨Fig. 4⟩ ist am Jochbogenursprung sehr erheblich breiter als am Insertionsunterrand, der etwa der Basalbogenleiste entspricht. Ihre Fasern sind hinten steiler und kürzer als vorn, die mittlere Partie wirkt daher fächerartig. Die Fasern sind in ganzer Länge rein fleischig. Die Innenfläche des Jochbogens und der Jochbogenwurzel sind die Ursprungsstelle der

tiefsten Fasern. Ihre größte Dicke liegt nicht weit unterhalb des Jochbogens, dann nimmt sie ab, indem successive Insertion am Ramus zwischen Processus coronoides und Basalbogenleiste erfolgt.

c) Musculus pterygoideus internus

Der Musculus pterygoideus internus des Neugeborenen unterscheidet sich von jenem des Erwachsenen recht beträchtlich. Ich finde bei ihm in ähnlicher Weise wie beim Masseter zwei Portionen ausgebildet, die ich entsprechend einer Darstellung von medial her beschreiben will. Zunächst kommt fast nur die als oberflächlich zu bezeichnende Portion, der kräftigste Teil des ganzen Muskels, zur Feststellung. Sie hat in ihren Umrissen ungefähr dreieckige Gestalt. Ihre Spitze richtet sich hauptsächlich gegen den Processus pyramidalis des Gaumenbeines, soweit solcher an der Bildung der noch verhältnismäßig seichten Fossa pterygoidea beteiligt ist. Die Basis des Dreiecks dagegen entspricht der Randanheftung am Unterkiefer, die sich vom Collum mandibulae bis zum vorderen Ende der Angularleiste an deren Innenfläche ausdehnt. Während nun die vordersten Fasern recht steil gegen diesen letzteren Punkt absteigen und eine Länge von 18 mm haben, sind die oberen Randfasern der oberflächlichen Portion, wenn auch nicht ganz, so nahezu von horizontalem Verlauf und besitzen eine Länge von 13 mm. Zwischen diesen Randfasern ist der mittlere Teil der Portion recht beträchtlich vorgewölbt, aber doch viel weniger als gewöhnlich der Masseter des Neugeborenen bei der Darstellung von außen her. Die Culmination dieser Wölbung entspricht der Lingulabildung an der Innenseite des Unterkiefers. Diese Beschreibung gibt zunächst nur die Haupttatsachen an, und schon bei Darstellung der oberflächlichen Portion kommt auch oberhalb von den fast horizontalen Randfasern ein kleines Stück der tieferen Portion zur Feststellung. Hier ist die Faserrichtung wiederum steil, so daß ein deutlicher Gegensatz zwischen beiden Portionen sich zu erkennen gibt.

Im einzelnen ist bezüglich der oberflächlichen Portion noch folgendes zu bemerken: Sieht man sich den Processus pterygoideus des Neugeborenen, der, wie früher bemerkt, auffallend schräg steht, genauer an, dann ist an ihm die mittlere Lamelle im Grunde nur wie eine starke wulstige Leiste ausgebildet, indessen die laterale Lamelle plattenartig schräg nach außen abzweigt, beinahe wie ausgerollt erscheint und eine sehr starke Basis besitzt, auf der ihr am Außenrand fast rechtwinklig gebrochener Flügel aufsitzt. Von der Mitte der Leiste der späteren medialen Lamelle zieht in Richtung auf das Foramen ovale eine leichte Kante nach hinten und lateralwärts und trennt die schon sehr deutliche Fossa scaphoidea von der noch relativ seichten und wenig umfangreichen Fossa pterygoidea, deren Grund in der Höhe der Gaumenplatte lagert und von dem Processus pyramidalis des Gaumenbeines gebildet wird. Dieser ist außerordentlich kräftig mit dem Hinterrand und Außenrand der Gaumenplatte verbunden, lehnt sich an die Basis des noch knorpeligen, knopfförmigen Hamulus an und gewinnt, ebenso nach der Seite

zu ausgedehnt, Beziehung zum Vorderrand der Lamina lateralis. Soviel über die Knochenverhältnisse.

Die Muskelauspräparation zeigt, daß die oberflächliche Portion sich mit diesem Processus pyramidalis und auch noch mit dem Außenrand der kräftigen Lamina lateralis in Zusammenhang erweist, daselbst ihren Ursprung nimmt und deutlich durch Einschaltung kurzer Ursprungssehnen gefiedert erscheint, vor allem dort, wo in der Hamulusgegend die Sehne des Tensor veli palatini vorbeistreichen muß. Im großen und ganzen divergieren die Fasern vom Ursprung fächerartig nach dem Ausgang der Insertion. Die gesamte Ursprungsbreite beträgt 6 mm, dagegen ist die Ansatzbreite viel größer, nämlich zirka 19 mm. Die Insertion geschieht in geschlossener Flucht vor allem an der Innenfläche der Angularleiste und an dem früher erwähnten hinteren



Fig. 7

Fig. 8

Fig. 7 u. 8. Darstellung des Pterygoideus internus von medial in (2/3 nat. Gr.). Fig. 7: Es ist hauptsächlich der oberflächliche Kopf des Muskels zu sehen, über dem aber auch noch ein kleiner Teil des tiefen Kopfes erkennbar ist. In Fig. 8 ist dieser tiefe Kopf freigelegt, während vom oberflächlichen nur Stümpfe stehenblieben.

Randhöckerchen des Ramus ⟨homolog: Processus angularis⟩, ja sogar noch etwas darüber hinaus bis an das Collum, aber es zeigt sich weiter, daß einzelne Züge sich auch an einem Sehnenstreifen anheften, der von diesem hinteren Randhöckerchen zur stark ausgebildeten Lingula des Unterkiefers zieht, also den Sulcus mylohyoideus überbrückt, wobei diese innere Insertion an der Lingula bis zum verstärkten Rand der letzten Alveole reicht. In den angegebenen Verhältnissen mit der Verbreiterung des Muskels gegen die Insertion ist ein Verhalten, das beim Erwachsenen weniger ausgeprägt, hier beim Neugeborenen auf die Spitze getrieben. Bei ersterem ist das Verhältnis zwischen Ursprung und Insertionsbreite nach Eisler etwa 3:4, hier aber rund 1:3. Es hängt dies natürlich damit zusammen, daß der Ramus des Neugeborenen noch außerordentlich niedrig ist und der Ausbau der Angularpartie erst sehr wenig sich gestaltet hat. Vergleichen wir die Anheftung des Pterygoideus internus und jene des Masseters miteinander, so setzt sich der Masseter mit seinem starken Teil ebenfalls auch nur bis zum vorderen Ende der Angularleiste an, aber dort kommt noch jene kleine dreieckige Randanheftung an der Außenfläche des Unterkiefers hinzu, während der Pterygoideus internus über das Vorderende der Angularleiste nicht nach

vorn greift. Am hinteren Ramusrand aber geht der Pterygoideus internus höher empor als der Masseter, der ja das hintere Randhöckerchen nicht erreicht, das also ausgesprochen Insertionsstelle des Pterygoideus internus ist. In diesem Verhalten sehe ich den Beweis für die von mir ausgesprochene Auffassung des hinteren Randhöckerchens als eines zwar nur wenig ausgeprägten, aber dennoch wohl erkennbaren Processus angularis, wie er bei vielen Säugetieren sich ja typisch und stark ausgebildet erweist. Die oberflächliche Portion ist zweifellos nicht nur im Ursprungsgebiet, sondern auch im Insertionsgebiet vielfach gefiedert und die kleinen Verdickungen an der Angularleiste sind wohl ebenso wie das hintere Randhöckerchen Anheftungsstellen dieser kurzen, im Innern des Muskels liegenden sehnigen Züge. Die oberflächlichsten Insertionsfasern stoßen übrigens so weit, als auch Insertion des Masseters besteht, im Angulargebiet mit den Fasern des Masseters in einer ganz schmalen Zwischensehne zusammen, die wie auf die Angularleiste aufgebaut erscheint.

Ich erwähnte oben schon, daß auch eine tiefe Portion am Pterygoideus internus zu unterscheiden ist. Sie schiebt sich ähnlich wie die tiefe Portion des Masseters mit steilerer Faserrichtung unter die oberflächliche (Fig. 7) und wird erst nach Wegnahme der letzeren in toto sichtbar (Fig. 8). Dann zeigt sich, daß sie viel größer ist, als bei der Darstellung von medial bei Erhaltung der oberflächlichen Portion sich erkennen ließ. Sowohl an ihrem Vorderrand wie an ihrem Hinterrand schieben sich dort, wo sie unter die obere Portion tritt, kleine Fetträubchen ein. Stellt man die tiefe Portion von medial dar, dann ist sie umgekehrt dreieckig wie die oberflächliche, d. h. sie ist ein Muskelfächer mit ausgedehnter Ursprungsbreite und viel enger zusammengedrängter Insertion. Im Ursprungsgebiet ist diese Portion leicht von der oberflächlichen zu trennen, gegen die Insertion zu hängen beide enger zusammen. Der Ursprung geschieht von der ganzen medialen Fläche der Lamina lateralis des Processus Pterygoideus also aus dem Grund der seichten Fossa pterygoidea, dann von der Leiste zwischen Fossa pterygoidea und scaphoidea und reicht bis an den Vorderrand des Foramen ovale. Dabei ist der hintere Teil dieses Muskelfächers nur schwach, der vordere aber stärker, namentlich so weit, als er von der medialen Fläche der Lamina lateralis des Processus pterygoideus und von dessen Hinterkante herkommt. Gegen die Insertion zu konvergieren die Fasern alle fächerartig, der Hauptsache nach gegen jene Kante, welche vom hinteren Randhöckerchen zur Lingula läuft. Dabei ist die Insertion teilweise durch einen oberflächlichen Sehnenspiegel, dem vorne und hinten fleischige Fasern anliegen, vorgestellt. Er ist bis etwa in die Mitte des Muskelfächers nach oben verfolgbar. Übrigens hängt die Insertion auch mit dem Ligamentum spheno-mandibulare zusammen, das zur Lingula zieht und das ich ziemlich stark ausgebildet gefunden habe. Medialwärts von ihm kreuzt der Nervus lingualis in einer Muskelrinne nach unten und vorn, während lateral von ihm der Nervus alveolaris inferior in das Foramen alveolare eintritt.

Der Nachweis zweier Portionen, ähnlich wie wir sie bei Masseter gefunden haben, auch beim Pterygoideus internus, scheint mir von Interesse. Es bleibt

zu erforschen, ob tatsächlich beim Erwachsenen diese tiefe Portion, von der bisher nichts in der Literatur berichtet ist, immer fehlt; dann müßte sie sich sekundär zurückgebildet haben. Ich finde, daß Eisler, obgleich er die Abgrenzungen einzelner „Portionen oder Lappen" in dem Pterygoideus internus als nur „andeutungsweise durchführbar" bezeichnet, doch schon in seiner weiteren Beschreibung von einer „lateralen und medialen Platte" im Ursprungsgebiete spricht und seine weiteren Ausführungen lassen mich vermuten, daß er damit die Fortbildungen meiner beiden Portionen meint. Die Anheftung beider tiefer Portionen ⟨Masseter und Pterygoideus internus⟩ geschieht bei natürlich stehendem Unterkiefer ⟨bezogen auf die Frankfurter Horizontale⟩ ungefähr in gleicher Höhenlage im Ramusgebiet, allerdings jene des Masseters am vorderen Rand und jene des Pterygoideus internus am hinteren Rand desselben. Während die beiden oberflächlichen Portionen stärker sind, sind die tieferen schwächer, aber beide relativ stärker als beim Erwachsenen. Daß die oberflächliche Portion sowohl von Masseter als von Pterygoideus internus stärkere Neigung als beim Erwachsenen hat, und sich zum Teil ⟨Pterygoideus internus⟩ sogar schon der Horizontalen nähert, halte ich nicht für unwichtig. Bei dem flachen, tuberkulumlosen Kiefergelenk des Neugeborenen müßten diese oberflächlichen Portionen sehr wohl nutzbar sein für vorwärts gerichtete oder seitliche Verschiebung, indessen die tiefen Portionen mit ihrer viel steileren Faserrichtung und ihr viel steileren Schrägheit bei gemeinsamem Wirken reine Schließfunktion haben dürften.

d⟩ Musculus pterygoideus externus

Die Darstellung des Pterygoideus externus wird beim Erwachsenen in der Regel entweder von lateral nach Entfernung des Processus coronoides und beträchtlicher Ramusteile vorgenommen, oder man hat auch die Darstellung von medial her nach Entfernung des Pterygoideus internus abgebildet. Beide Darstellungsarten habe ich auch geübt, aber noch mehr hat sich mir eine Darstellung von oben her, die ich auf Veranlassung von Professor Bluntschli nach Durchmeißelung der bezüglichen Teile der Schädelbasis gewann, als besonders instruktiv bewährt ⟨Fig. 9⟩. Es läßt sich dabei, wenn man vorsichtig vorgeht, gleichzeitig die obere Meniscusfläche und nach Wegnahme der Zwischenscheibe auch das Kieferköpfchen, beide im Zusammenhang mit dem Muskel zeigen. Die Beschreibung, die ich in der Folge gebe, ist das Ergebnis aller verschiedenen Untersuchungsmöglichkeiten.

Zunächst einmal finde ich die Portionengliederung des Pterygoideus externus, die beim Erwachsenen, sehr häufig wenigstens, außerordentlich deutlich ist, beim Neugeborenen weniger klar ausgesprochen. Ich habe sie bisher in keinem Fall scharf getrennt und zwischen den Portionen durchtretende Blutgefäße gefunden; doch ergibt sich aus der Verlaufsrichtung der Fasern immerhin auch für mich die Unterscheidung einer oberen und unteren Portion, die sich aber eng aneinander anschließen und nur lateral durch eine Furche einigermaßen voneinander getrennt sind. Beide Portionen sind annähernd gleich stark; die untere vielleicht um ein kleines stärker als die obere, auf keinen

Fall aber so stark im Vordergrund, wie es beim Erwachsenen der Fall ist. Beide Portionen finde ich völlig fleischig, höchstens im Insertionsbereich ganz kurzsehnig werdend.

Beim Eingehen von oben her läßt sich leicht erkennen, daß die Menisci leicht von lateral nach medial gewölbte, obere Flächen haben, ihrer Form nach einigermaßen rechteckigen Umfang und abgerundete Ecken zeigen, dabei lateral um ein kleines breiter sind als medial und mit ihren Längsdurchmessern in einem nach lateral offenen Winkel von zirka 30° zur Medianen stehen. In der Richtung von vorn nach hinten sind sie in völligem Gegensatz zu den Befunden beim Erwachsenen kaum gewölbt, dagegen etwas von lateral nach medial, und zwar medialwärts stärker als seitlich. Entsprechend ist auch die Konfiguration an der Schädelbasis, wo ein Tuberculum noch völlig fehlt, und nur ein ganz flacher Hügel medialwärts von der Jochbogeneinpflanzung sich an der erst wenig umfangreichen infratemporalen Fläche des Squamosums erkennen läßt. Diesem Hügel entspricht die medialwärts stärkere Krümmung der Meniscusoberfläche, während der flachere laterale Teil derselben der Jochbogeneinpflanzung anliegt.

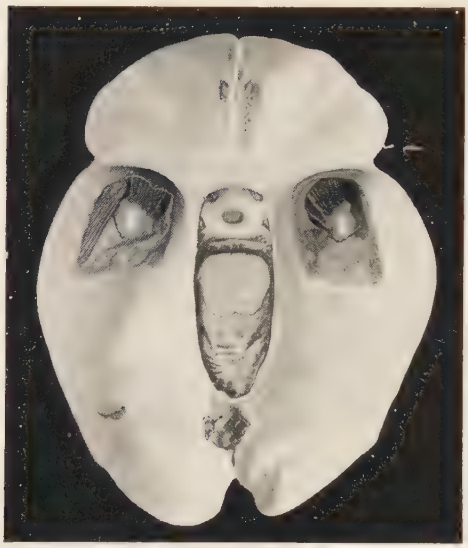

Fig. 9. Freilegung des Pterygoideus externus von oben her nach Wegmeißelung der Schädelbasisteile im Gebiet der mittleren Schädelgruben. Das Tentorium ist erhalten, der Hirnstamm ist im Gebiet des Mittelhirnes durchschnitten ($^1/_2$ nat. Gr.)

Der obere Kopf des Pterygoideus externus steht nun mit dem schräggestellten und leicht nach medial vorne konvexen Vorderrand des Meniscus in Verbindung und zwar nur mit jenem Teil, der sich nicht unter der Jochbogeneinpflanzung findet. Es bleibt also die laterale Vorderecke des Meniscus ohne Beziehung zu dem Muskelkopf. Dagegen wird die vordere Innenecke des Meniscus von der Anheftung des Muskelkopfes noch erreicht. Derselbe ist ganz leicht fächerartig, seine lateralsten Fasern liegen ungefähr parallel zur Medianebene, seine medialsten neigen sich etwa unter 55° zu ihr. Es ist eine fast plane Muskelplatte, deren mittlere Fasern die längsten, die medialen etwas kürzer, die lateralen ⟨wegen der Schrägstellung der Menisci zur Medianen⟩ noch etwas kürzer sind. Der Ursprung erfolgt am Planum infratemporale des großen Keilbeinflügels lateralwärts bis zu der schon erkennbaren, wenn auch noch nicht stark ausgeprägten Crista infratemporalis, nach vorne bis nahe an den Rand der breiten Fissura orbitalis inferior ⟨Fettträubchen trennen ihn hier vom Temporalis⟩, ferner auch deutlich von der sehr kräftigen

Basis der Lamina lateralis des Flügelfortsatzes, wie sich namentlich bei der Darstellung von außen klar ergibt. Erst dort, wo die plattenartige Lamina lateralis beginnt, die etwas wie nach außen ausgerollt erscheint, und bis an deren Außenkante, Hinterrand und Vorderende schließt sich der Ursprung der erst später genauer zu schildernden unteren Portion an.

Die Faserzüge der oberen Portion, die lateral ⟨Fig. 11⟩ etwas größere Dicke hat als medial, wobei also die direkt nach vorne ziehenden Fasern das Übergewicht haben über die mehr schräggestellten medialen, gehen nur zum Teil kurzsehnig an den Vorderrand des Meniscus selbst bzw. an die

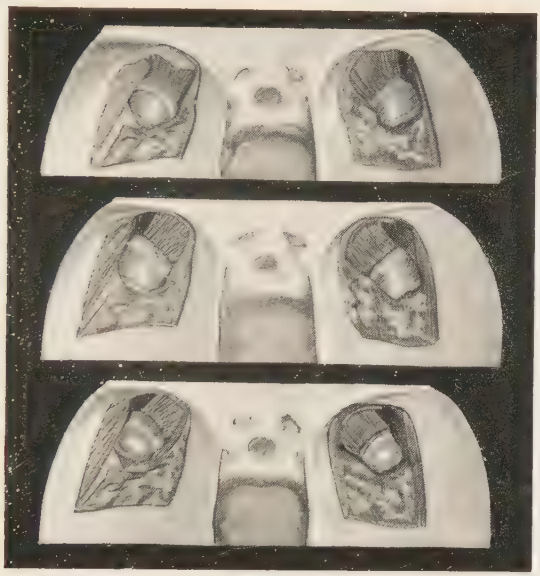

Fig. 10. Darstellung des Pterygoideus externus von oben wie in Fig. 9. Oberstes Bild: Freilegung der Menisci und des oberen Externuskopfes. Am rechten Externus ist noch ein kleiner Teil des unteren Kopfes am Medialrand des oberen sichtbar. Mittleres Bild: Abtragung des oberen Kopfes, dessen Stumpf noch in Zusammenhang mit dem Vorderrand des Meniscus steht. Unteres Bild: Es ist auch der Meniscus auf beiden Seiten entfernt, so daß die überknorpelte Fläche des Kieferköpfchens sichtbar wurde. Davor noch Teile des oberen Externuskopfes, welche am Vorderrand des Kieferköpfchens inserieren. (⅔ nat. Gr.)

vordere Kapselwand. Tiefere Faserzüge dieser Portion erreichen schon den Hals des Kieferköpfchens, und eben damit hängt auch wohl zusammen, daß der Muskelkopf mit seiner Insertion die laterale Vorderecke des Meniscus nicht erreichen mag.

Eine durchgängige Trennung des oberen und unteren Kopfes besteht nicht; sie ist nur im vorderen Teil durch Zwischenschaltung geringer Fetträubchen angedeutet. Gegen die Insertion wird die Trennung beider Portionen voneinander künstlich. Die Faserrichtung des tiefen Kopfes ist deutlich schräger auch als die medialen Fasern des oberen. Bei der Darstellung von oben her ist darum ein kleiner Teil dieses tiefen Kopfes schon sichtbar, unter dem Medialrand des oberen Kopfes hervorkommend; aber es

ist nur ein kleiner Teil, und der Gesamtkopf kann erst dargestellt werden nach Entfernung der oberen Portion und des Meniscus. Dann zeigt sich, daß seine Fasern fast durchweg sich um etwa 45° zur Medianen neigen, d. h. annähernd senkrecht auf die Längsachse des selbst in entgegengesetzter Richtung mit seiner größten Ausdehnung um 45° schräg stehenden ovalen Kieferköpfchens, das wesentlich geringeren Umfang hat als die Meniscusplatte, verlaufen. Ich finde das Kieferköpfchen nämlich von ellipsoider Gestalt, konvex von vorn nach hinten, wie etwas weniger von medial nach lateral gekrümmt, mit seinem langen Durchmesser von $7-8^1/_2$ und mit seinem kurzen Durchmesser von $5^1/_2$ bis 6 mm. Die Kapselanheftung reicht in seinem Umfang hinten nur wenig tiefer als vorn. Die Kulmination des Kieferköpfchens entspricht an der cranialen Fläche des Meniscus jener Stelle, wo der flachere Seitenteil in den stärker gekrümmten medialwärts übergeht. Nur in sehr geringem Grade verschmälert sich die Muskelmasse der tiefen Portion vom Ursprung an der Außenfläche der Lamina lateralis des Flügelfortsatzes zur Insertion am Collum mandibulae, die bis recht nahe an das Foramen alveolare heranreicht. Bei Darstellung von medial her deckt die untere die obere Portion fast gänzlich zu, bei Darstellung von lateral liegt sie unter ihr, von ihr durch eine Furche getrennt und erscheint eher schmäler als breiter wie jene. So erweist sich die tiefe Portion beim Neugeborenen als viel weniger flach wie beim Erwachsenen, wie überhaupt der ganze Pterygoideus externus des Neugeborenen einen relativ erheblich kräftigeren Eindruck macht. Im Zusammenhang mit der stärkeren Portionengliederung beim Erwachsenen und der viel weniger stark medialwärts schrägen Richtung namentlich seiner unteren Portion gibt sich der Befund beim Neugeborenen als ein noch bedeutsamerer zu erkennen. Offenbar fällt hier dem Pterygoideus externus eine viel stärkere und weniger vereinseitigte Verschiebungsmöglichkeit zu als beim Erwachsenen. So ist der Muskelbefund in Parallele zu der Tatsache des fehlenden Tuberculums und der oft auffälligen schrägen Unterkieferstellung während der wechselvollen Mimik des kleinen Kindes.

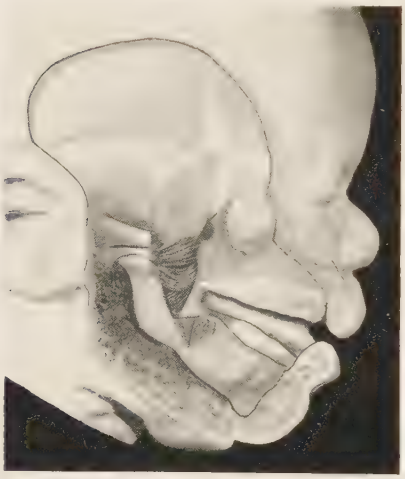

Fig. 11. Darstellung des Pterygoideus externus in senkrechter Projektion von lateral. Aus dem Kieferast ist ein großes Stück entfernt, das Kiefergelenk ist eröffnet, so daß sein Diskus erkennbar wird. Beide Köpfe des Pt. externus, darunter ist teilweise noch der Pt. internus zu sehen. Die Mundhöhlenschleimhaut ist an den Kiefern[illegible] stehengeblieben. [illegible] nat. Gr.

Wie beim Erwachsenen der Pterygoideus externus nahe an die Innenfläche des Temporalis heranreicht, so ist auch nur ein schmaler Spalt zwischen beiden Pterygoidei und dem Schläfenmuskel beim Neugeborenen vorhanden, wie besonders schön bei der Präparation von oben her zu zeigen ist. Ja ich

finde, daß der massigere äußere Flügelmuskel des Neugeborenen sich noch stärker der Innenfläche des Schläfenmuskels annähert als beim Erwachsenen, so daß der letztere Befund wieder auf eine gewisse Reduktion des Pterygoideus externus hindeutet.

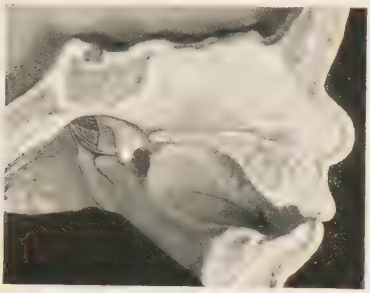

Fig. 12

Fig. 13

Fig. 12 u. 13. Darstellung des Pterygoideus externus in senkrechter Projektion von medial. In Fig. 12 sind seine beiden Köpfe zu sehen, in Fig. 13 ist der untere entfernt. Beide Bilder zeigen den Proc. pterygoideus von medial mit seinen beiden Lamellen und an der inneren den knopfartigen knorpligen Hamulus. Im unteren Bild ist die Lingulagegend weggemeißelt und das Zahnsäckchen des hinteren Milchmolaren erkennbar. ($^2/_3$ nat. Gr.)



Fig. 14

Fig. 15

Fig. 14 u. 15. Darstellung des Masseters und des Pterygoideus externus in senkrechter Projektion von unten. In Fig. 14 der Externus in oberflächlicher Darstellung, wobei hauptsächlich der untere Kopf zu sehen ist und nur unter dessen Medialrand ein schmaler Teil des oberen Kopfes sichtbar wird. In Fig. 15 ist der untere Kopf des Pt. externus weggenommen und nur der obere Kopf zu sehen, auch ist hier die Lingualgegend des Unterkiefers weggemeißelt. Der Proc. pterygoideus und das Foramen ovale ist in beiden Figuren leicht erkennbar. ($^2/_3$ nat. Gr.)

II. VERGLEICH DER KAUMUSKULATUR BEIM NEUGEBORENEN UND BEIM ERWACHSENEN

Ich versuche nunmehr, eine Darstellung der wichtigsten Unterschiede zwischen meinen Befunden beim Neugeborenen und denen beim Erwachsenen zu geben. Dabei bin ich mir natürlich klar, daß dieser Vergleich nur bis zu einem gewissen Grade treffende Schlüsse gestatten kann, insofern noch serienweise Untersuchungen fehlen, die den Umfang der individuellen Unterschiede in beiden Altersstadien kennzeichnen. Darum können meine Vergleiche nur eine präliminare Vorstellung vermitteln, welche später durch andere Untersucher, die diese individuellen Differenzen besser berücksichtigen, einen Ausbau erfahren werden. Trotz dieser geäußerten Bedenken erscheint es mir richtig, in zwei Richtungen diesen Vergleich so gut wie möglich

durchzuführen, nämlich 1. in bezug auf die durchschnittlichen Richtungen der einzelnen Kaumuskeln, welche Schlüsse auf ihre Zugwirkung gestattet und 2. in bezug auf die relative Stärke der einzelnen Kaumuskeln zueinander beim Neugeborenen und beim Erwachsenen.

1. Winkelmessungen

Ich vergleiche die Befunde bei meinen bestgelungenen Präparaten vom Neugeborenen mit Darstellungen der Kaumuskulatur eines Erwachsenen aus der Frankfurter anatomischen Sammlung, die in keiner Weise durch extreme Schädelform oder Besonderheiten am Kieferapparat auffiel.

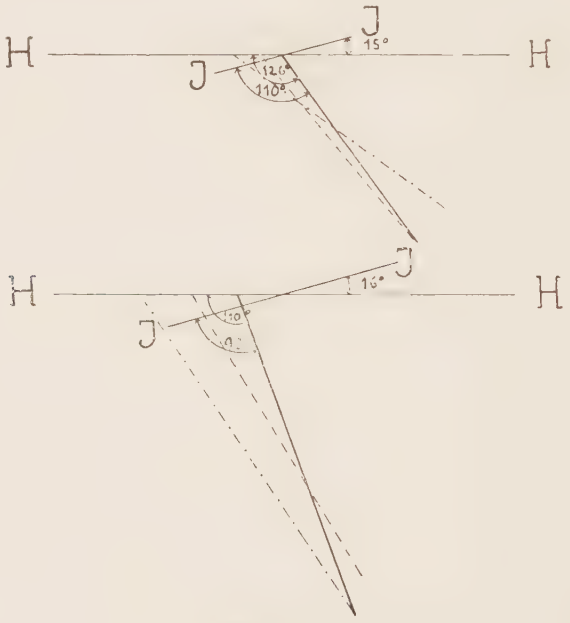

Fig. 16 u. 16a.

a) Die Lage des Jochbogens zur Frankfurter Horizontalen bei seitlicher Projektion. Die mittlere Verlaufsrichtung des Jochbogens (Fig. 16. JJ) zur Frankfurter Horizontalen (HH) beträgt beim Neugeborenen 15° Neigung. Dabei schneidet die Horizontalebene den Jochbogen in seiner Mitte zwischen vorderem und hinterem Ende des freien Jochbogens (J). Beim Erwachsenen (Fig. 16a) liegen die Verhältnisse fast gleich. Die Neigung ist statt 15° diesmal 16°, wieder erfolgt der Schnittpunkt zwischen beiden Ebenen in der Mitte des freien Jochbogens (J).

b) Die Verlaufsrichtung der Muskelresultante, bestimmt nach der Abschätzung aus der verschiedenen Verlaufsrichtung beider Portionen des gesamten Masseters zur Jochbogenlinie und Frankfurter Horizontalen, ist in beiden Fällen deutlich different. Beim Neuge-

borenen schneidet diese Resultante beide Ebenen, wo sie sich selber treffen, beim Erwachsenen nach vorn von ihrem Schnittpunkt. Der nach vorne unten offene Winkel zwischen Jochbogenlinie ⟨J⟩ und der Muskelresultante des Masseters ⟨volle Linie⟩ ist beim Neugeborenen 110°, beim Erwachsenen 93°; der nach vorn offene Winkel zwischen der Frankfurter Horizontalen ⟨H⟩ und der Muskelresultanten beim Neugeborenen 126 , beim Erwachsenen 110 . Es verläuft also zu beiden Ebenen beim Erwachsenen der gesamte Masseter wesentlich steiler als beim Neugeborenen, wobei außerdem noch beim Erwachsenen die Muskelresultante nasalwärts von der Jochbogenmitte etwa zwischen erstem und zweitem Drittel durchläuft.

Ich habe ferner auch die Muskelresultante nur der oberflächlichen Portion und nur der tiefen Portion für beide Fälle festgestellt. Jene der oberflächlichen Portion ⟨Punktstrichlinie⟩ neigt sich beim Neugeborenen in einem

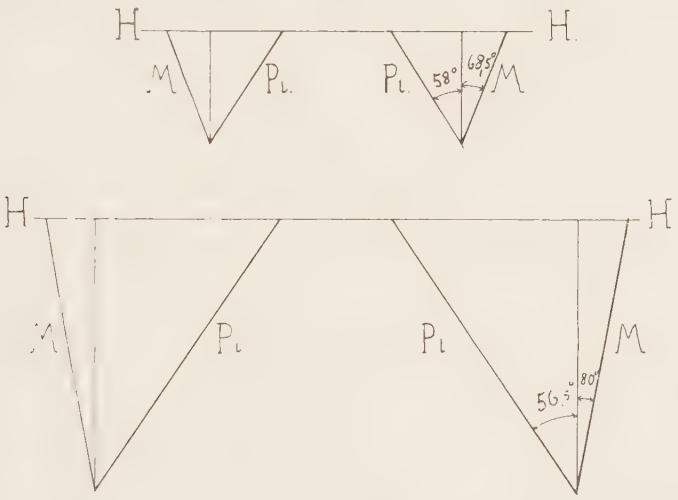

Fig. 17 u. 17a.

Winkel von 147°, beim Erwachsenen von 126° zur Frankfurter Horizontalen; die der tiefen Portion ⟨Strichlinie⟩ beim Neugeborenen von 131°, beim Erwachsenen von 123 . Der Unterschied in der Verlaufsrichtung beider einzelnen Portionenresultanten ist also beim Neugeborenen größer als beim Erwachsenen und beträgt bei jenem 16°, bei diesem nur 3°.

c⟩ Die laterale Schrägheit des Masseters und die mediale Schrägheit des Pterygoideus internus, wird durch Fig. 17 für den Neugeborenen und Fig. 17a für den Erwachsenen vergegenwärtigt. Es zeigt sich, daß auch hier deutliche Unterschiede bestehen. Auch hier nehme ich die Frankfurter Horizontalen ⟨HH⟩ zur Basis und zeichne von dem vorspringendsten Punkt des Angulargebietes die Außenkontur des Masseters ⟨M⟩ und Pterygoideus internus ⟨P. i⟩ möglichst naturgetreu ein. Der Winkel, den der Masseterverlauf hier mit der Frankfurter Horizontalen bildet, ist beim Neugeborenen 68,5 ; beim Erwachsenen 80°; jener des Pterygoideus internus mit

der Frankfurter Horizontalen beim Neugeborenen 58 , beim Erwachsenen 56,5 . Die medialwärts gerichtete Schrägheit des Pterygoideus internus ist also in beiden Fällen fast gleich, die lateralwärts gerichtete Schrägheit des Masseters hat vom Verhalten des Neugeborenen zu jenem des Erwachsenen um 11,5 zugenommen. Vielleicht hängt damit die für den Erwachsenen oft so charakteristische Ausrollung im Angulusgebiet am Unterkiefer zusammen.

d) Die nach vorn gerichtete Schrägheit der Verlaufsrichtung des Pterygoideus internus bei medialer Darstellung ist in den Fig. 18 und 18a zur Darstellung gebracht. Da eine tiefe Portion bisher beim Erwachsenen nicht festgestellt wurde, habe ich mich beim Neugeborenen lediglich darauf beschränkt, die relative Schrägheit der Resultanten der oberflächlichen Portion zu bestimmen. Ich finde die Neigung zur Frankfurter Horizontalen beim Neugeborenen zu 117°, beim Erwachsenen zu 97°, bemerke aber, daß meiner Vermutung nach diese Messungen bei verschiedenen Individuen vielleicht auch etwas geringere Differenzen ergeben würden. Wie schon oben angedeutet, dürfte eine erneute Untersuchung des Verhaltens des Pterygoideus internus beim Erwachsenen ein Bedürfnis sein.

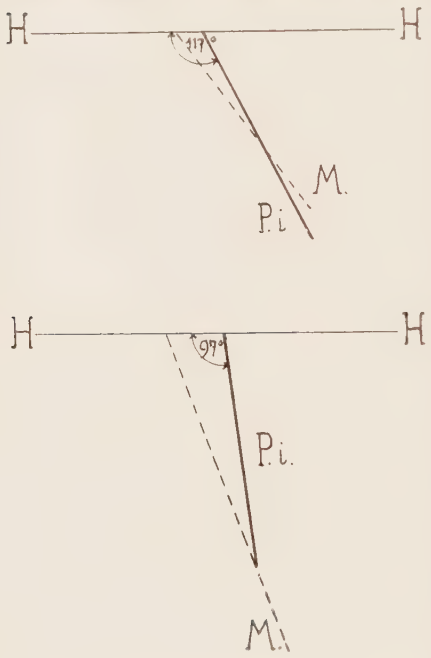

Fig. 18 u. 18a

e) In derselben Figur ist auch der Neigungswinkel des Masseters (gestrichelte Linie) zur Frankfurter Horizontalen mit dem des Pterygoideus internus ein und desselben Individuums in einer seitlichen Darstellung zur Deckung gebracht. Beachtenswert ist, daß beim Neugeborenen die Resultante des Pterygoideus internus (volle Linie) jene des Masseters oberhalb ihrer gemeinsamen Ansatzpunkte im Kieferwinkel schneidet, während beim Erwachsenen (a) der Insertionspunkte der Resultante des Masseters genau mit dem äußersten Punkt der Resultanten des Pterygoideus internus zusammenfällt.

f) Die Schrägheit der bis zur Schneidung gebrachten Muskelresultanten des oberen Pterygoideus externus-Kopfes zur Medianlinie (also in der Ansicht von oben) beträgt beim Neugeborenen 33° (Fig. 19), beim Erwachsenen 20° (Fig. 19a): es liegt also ein deutlicher Unterschied vor. Der Neigungswinkel ist demnach beim Erwachsenen um 17° spitzer als beim Neugeborenen, und sein Schnittpunkt mit der Medianlinie liegt weit außerhalb des Schädels, während er beim Neugeborenen noch

innerhalb desselben oder genauer entsprechend dem Vorderende der Crista galli liegt.

g) Die Messungen des Temporalis in der Schrägheit seiner Muskelresultante ist nur annähernd zu bestimmen, insofern die verschiedene Dicke seiner Teile nicht leicht berücksichtigt werden kann, aber natürlich für genaue Ergebnisse berücksichtigt werden müßte. Es geht jedoch aus den auf Fig. 20 dargestellten Verhältnissen hervor, daß die durch Berücksichtigung der oberflächlichen Faserrichtung gewonnenen Resultante beim Erwachsenen wesentlich flacher steht als beim Neugeborenen. Der spitze Winkel derselben zur Frankfurter Horizontalen beträgt beim Neugeborenen 70°, beim Erwachsenen 60°.

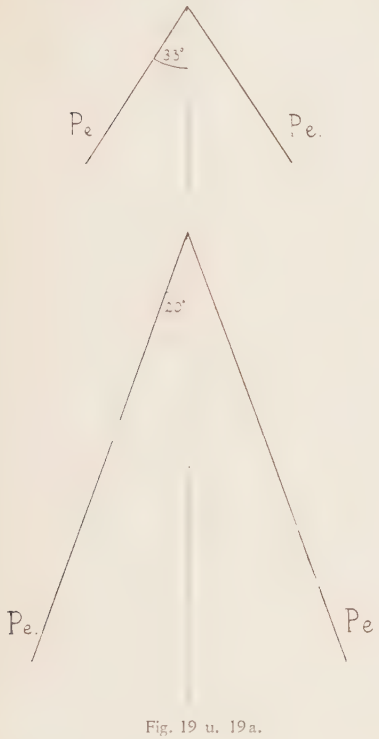

Fig. 19 u. 19a.

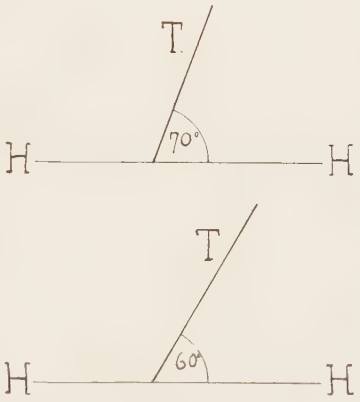

Fig. 20 u. 20a.

2. Querschnittmessungen

Es ist selbstverständlich, daß diese individuell sehr große Unterschiede geben müssen, insofern der Entfaltungsgrad der Muskulatur wohl in allen Altersstufen seine Schwankungen zeigt. Auf die absoluten Werte möchte ich daher gar kein Gewicht legen und mich bezüglich des Verhaltens beim Erwachsenen auf die Zahlenangaben Webers stützen, der (zitiert nach R. Fick) folgende Angaben macht:

	Querschnitte:
a) Masseter:	7,5 qcm
b) Temporalis:	8,0 „
c) Pterygoideus internus:	4,0 „
Summe der Querschnitte	19,5 qcm.

Angaben über die Querschnittgröße des Pterygoideus externus liegen m. W. in der Literatur nicht vor.

Um einigermaßen vergleichbare Werte für den Neugeborenen zu erhalten, habe ich bei einem Neugeborenen, dessen Kaumuskeln sehr gut fixiert worden waren, dieselben Kaumuskeln wie Weber mit einem scharfen Rasiermesser senkrecht zu ihrer Verlaufsrichtung an ihrer dicksten Stelle durchschnitten, die Schnittflächen so genau wie irgend möglich auf einem Kartonausschnitt ⟨Kontrolle mit dem Zirkel⟩ abgeformt und dann durch Wägungen des Kartons und Vergleich mit dem Gewicht einer in seiner Fläche genau bekannten Größe desselben Kartons das Flächenmaß auszurechnen mich bemüht und diese Flächenmaße wie folgt gefunden:

	Querschnittsgewicht der Kartonausschnitte:	Querschnitte:
a⟩ Masseter	0,02 g	1,37 qcm
b⟩ Temporalis	0,018 g	1,2 „
c⟩ Pterygoideus internus	0,01 g	0,72 „

Summe der Querschnitte 3,3 qcm.

Der Vergleich meiner Querschnittsmaße vom Neugeborenen mit den Webersche Zahlen zeigt ein starkes Überwiegen des Masseters über den Tomporalis beim Neugeborenen ⟨vergl. auch die Angabe Lewis für die Anlage der Kaumuskeln, wo dasselbe festgestellt wurde⟩, während beim Erwachsenen das Gegenteil der Fall zu sein scheint. Ich möchte aber hinzufügen, daß es, da keinerlei Angaben vorliegen, ob die Weberschen Angaben an einem jungen oder alten Individuum abgenommen worden sind, und wie der Bezahnungszustand war, sehr fraglich bleibt, ob die relativen Beziehungen in jedem Einzelfall sich ebenso verhalten werden. Bezogen auf die Gesamtsumme der Querschnitte geben die prozentualen Anteile der drei genannten Kaumuskeln beim Neugeborenen und Erwachsenen folgende Zahlenreihe:

1. Beim Neugeborenen:
   - a⟩ Masseter: 41,67%
   - b⟩ Temporalis: 36,37%
   - c⟩ Pterygoideus internus: 21,72%
2. Beim Erwachsenen ⟨nach Weber⟩:
   - a⟩ Masseter: 38,46%
   - b⟩ Temporalis: 41,03%
   - c⟩ Pterygoideus internus: 20,51%.

LITERATURVERZEICHNIS

Aichel, K.: Über Kieferwachstum. Anatomischer Anzeiger, Bd. 51, pg. 502/510.

Bluntschli, H.: Rückwirkungen des Kieferapparates auf den Gesamtschädel Zeitschr. f. zahnärztl. Orthopädie, H. 3, 1926, 18. Jg.

Bluntschli, H.: Die menschlichen Kieferwerkzeuge in verschiedenen Alterszuständen. Verhandl. d. anat. Ges. a. d. 35. Vers. in Freiburg 1926. Ergänzungsh. z. anat. Anzeiger, Bd. 61.

Bluntschli, H. und Winkler, R.: Kaubewegung und Bissenbildung. Handb. d. Physiol., Bd. 3, 1927.
Betz, W.: Physiologisch-pathologische Untersuchungen über Deformitäten der menschlichen Kiefer. Zeitschr. f. rat. Med., 2. Bd., Winter, Heidelberg, 1852.
Chissin, Ch.: Über die Öffnungsbewegung des Unterkiefers und die Beteiligung der äußeren Pterygoidmuskeln bei derselben. Arch. Anat. Phys. anat. Abteilg., 1906. pg. 41/67.
Dalla Rosa, L.: Das postembryonale Wachstum des menschlichen Schläfenmuskels. Stuttgart, Verlag Ferd. Enke, 1896.
Ehrich, W.: Die Kaumuskulatur von 14 Papua und Melanesiern. Zeitschr. f. Morphol. u. Anthropologie, Bd. 25, 1926, pg. 475 ff.
Eisler: Die Muskeln des Stammes. Jena, Fischer, 1912.
Fick, R.: Handb. d. Anatomie u. Mechanik der Gelenke, III. Teil, spez. Gelenk- u. Muskelmechanik. Jena, Fischer, 1911.
Fleissig, J.: Eine Varietät des Musculus masseter und der Mandibula. Anatom. Anzeiger, Bd. 36, 1910, pg. 505/510.
Kahlenborn, J.: Zwei Fälle von angeborenem Defekt des Musculus masseter mit Atrophie des Unterkiefers. Anatom. Anzeiger, Bd. 45.
v. Lenhossek, M.: Das innere Relief des Unterkiefers. Arch. f. Anthropologie, Neue Folge, Bd. 18, 1920, S. 49/59, Abb. 6.
Lewis, H.: Die Entwicklung des Muskelsystems. Handb. d. Entwicklungsgeschichte des Menschen. Keibel & Mall, 1. Bd., Kap. 12, pg. 512.
Lubosch, H.: Vergleichende Anatomie der Kaumuskeln der Wirbeltiere. 1. Teil, Jena, Zeitschr. f. Naturwissenschaften, Bd. 53, pg. 51—188.
Reuter, K.: Über die Entwicklung der Kaumuskulatur beim Schwein. Anatom. Hefte 7, 1896/97.
Pfeiffer und Lampert: Die Herstellung von Gipsmodellen nach einem natürlichen Kehlkopf für Unterrichtszwecke. Zeitschr. f. Laryngologie, Rhin. u. Otologie, Kabitsch, Bd. 14, 1925.
Riegner: Die Physiologie und Pathologie der Kieferbewegungen. Arch. Anat. Phys. anat. Abteilg., 1904, pg. 98/111.
Sicher, H.: Über Wachstum und Formbildung des menschlichen Kieferapparats. Vierteljahrsschr. f. Zahnheilk., Jg. 39, 1923, pg. 541/556.
Schieferdecker, P.: Untersuchung einer Anzahl von Kaumuskeln des Menschen. Pflügers Arch., 173. Bd., 1919.
Spalteholz, W.: Handatlas der Anatomie des Menschen. I. Bd., 9. Aufl., 1919.
Strasser, H.: Lehrb. d. Muskel- und Gelenkmechanik. Berlin, Verlag Springer, 1913.
Stursberg, W.: Kranker mit angeborenem Fehlen des rechten Masseter. Deutsche med. Wochenschr., Jg. 38, pg. 399.
Toldt-Hochstätter: Anatomischer Atlas, 13. Aufl., 1. Bd., Urban & Schwarzenberg, Berlin-Wien, 1927.
Weber, M. I.: Handbuch der Anatomie des menschlichen Körpers. Bonn, 1839.
Wetzel, G.: Anatomie für Zahnärzte und Studierende der Zahnheilkunde. Fischer, Jena, 1922.
Winkler, R.: Über Wachstum und Formbildung des menschlichen Kieferapparates. Vierteljahrsschr. f. Zahnheilk., Jg. 39, 1923.
Winkler, R.: Über den funktionellen Bau des Unterkiefers. Zeitschr. f. Stomatologie, H. 7, 19. Jg. 1921.

ZUSAMMENFASSUNG

ÜBER DIE KAUMUSKELN DES MENSCHLICHEN NEUGEBORENEN

Die Arbeit geht von der Erwägung aus, daß die beträchtlichen Unterschiede, welche der Kiefer-Apparat beim Neugeborenen im Vergleich mit dem Erwachsenen aufweist, Unterschiede, die die Zustände des Erwachsenen als beträchtliche Umformung kennzeichnen, bisher in den aktiven Kräften, d. h. der auf den Kiefer wirkenden Muskulatur nicht untersucht worden sind. Es wird daher eine eingehende Darstellung der vier Kaumuskeln im engeren Sinne für den Zustand beim Neugeborenen gegeben. Die präparatorischen Ergebnisse wurden durch serienweise Naturabgüsse in plastischen Modellen festgehalten und durch Bemalen entsprechend den Verhältnissen der Präparate lehrreich gestaltet. Für alle einzelnen Kaumuskeln bestehen ganz bestimmte und charakteristische Unterschiede gegenüber dem Zustand beim Erwachsenen:

a) in bezug auf ihre Form, Portionengliederung und Faserrichtung,

b) in bezug auf ihre relative Stärke,

c) in bezug auf ihren Aufbau aus fleischigen und sehnigen Teilen.

Es ist gegenüber dem Zustand beim Erwachsenen der Ausbildungsgrad des Masseters deutlich weiter fortgeschritten als jener des Temporalis. Es ist der Pterygoideus internus, der beim Erwachsenen keine Portionengliederung aufweist, beim Neugeborenen deutlich in eine oberflächliche und tiefe Portion gegliedert. Der Pterygoideus externus des Neugeborenen ist relativ erheblich stärker als beim Erwachsenen und in seiner Faserrichtung stärker der Medianebene zugeneigt als hier. Darin prägt sich die größere und weniger vereinseitigte Bewegungsmöglichkeit in dem noch tuberculumlosen Kiefergelenk des Neugeborenen aus.

Die Verhältnisse der Faserrichtung und die Querschnittgröße der einzelnen Muskeln beim Erwachsenen und beim Neugeborenen sind in zahlenmäßiger und graphischer Weise zur Darstellung gebracht worden. Auch finden sich Angaben über die Verhältnisse des Unterkiefer-Diskus, die Gelenkköpfchengestaltung beim Neugeborenen und die feineren Besonderheiten der Kieferteile. Ein am hinteren Rande des wenig steil gestellten Ramus mandibulae zwischen Angulus und Köpfchen regelmäßig auftretendes Knochenhöckerchen wurde als Homologon eines bei vielen Säugetieren vorkommenden Processus angularis gedeutet.

LEBENSLAUF

Am 17. September 1900 wurde ich zu Groß-Auheim a. M. als Sohn des Sanitätsrates Dr. Franz Freisfeld geboren. Ich besuchte zunächst die Volksschule an meinem Heimatsort, blieb bis Obersekunda auf dem Gymnasium in Fulda und absolvierte im Jahre 1922 das Gymnasium zu Montabaur mit dem Reifezeugnis.

Von Beginn des Sommer-Semesters 1922 ab studierte ich in Frankfurt a. M. Zahnheilkunde, wo ich im Sommer-Semester 1924 die zahnärztliche Vorprüfung ablegte und im Januar 1926 nach bestandenem Staatsexamen die Approbation als Zahnarzt erhielt.

Seitdem bin ich als Assistent an der Zahnklinik der Allgemeinen Ortskrankenkasse Frankfurt angestellt und mit der Anfertigung vorliegender Arbeit beschäftigt.

gez. Heinz Freisfeld.